

## Caso clínico

**Quiste dermoide en el piso de la boca: comunicación de un caso**

Felicitos Santos Garza,\* José Luis Treviño González,\* Baltazar González Andrade,\* Vicente Villagómez Ortiz,\* Ramiro Santos Lartigue,\* Ronaldo Tamez González\*

**RESUMEN**

Los quistes dermoides son lesiones benignas que aparecen en la línea media del piso de la boca. Se originan por el atrapamiento del epitelio germinal durante el cierre de los arcos branquiales. Constituyen 23% de los quistes dermoides de la cabeza y el cuello. Son lesiones de crecimiento lento, no dolorosas y se manifiestan a cualquier edad, principalmente entre los 15 y 35 años. Desde el punto de vista histopatológico, están constituidos por una cubierta epitelial, contienen elementos de origen ectodérmico y mesodérmico (piel y anexos). El tratamiento consiste en resección quirúrgica. Se comunica el caso de un paciente de 51 años de edad con quiste dermoide en el piso de la boca, intervenido quirúrgicamente con abordaje intraoral.

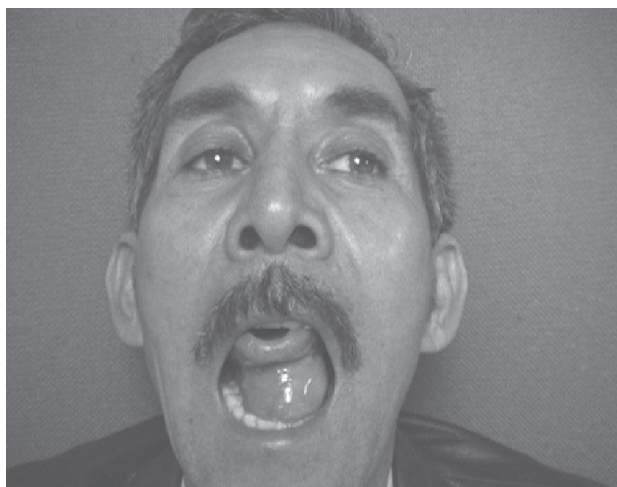
**ABSTRACT**

Dermoid cysts are benign lesions present in the midline of the floor of the mouth cause by germinal epithelium entrapment during branchial arcs closing development. They compose 23% of the dermoid cysts of head and neck. These lesions, which develop slowly and are painless, occur in young adults between 15 to 35 years old, but they can be present at any age. Common histological findings are mesoderm and ectoderm tissue (skin and annex). Surgical resection is the treatment. A 51-year-old male with a dermoid cyst on the floor of the mouth surgically treated by a trans-oral approach is presented.

**P**aciente masculino de 51 años de edad, sin antecedentes de importancia. Tumoración de siete años de evolución en el piso de la boca (línea media), de crecimiento lento, no dolorosa. En el último año tuvo desplazamiento dorsal de la lengua y disfagia.

En la exploración física se observó tumoración en la línea media del piso de la boca de 5 x 4 cm, de consistencia renitente, bordes regulares, que desplazó la lengua hacia arriba y dorsalmente (figura 1).

La tomografía computada helicoidal identificó una tumoración con cápsula bien definida, multiseptada y áreas hipodensas con líquido en su interior (figura 2).



**Figura 1.** Tumoración en el piso de la boca.

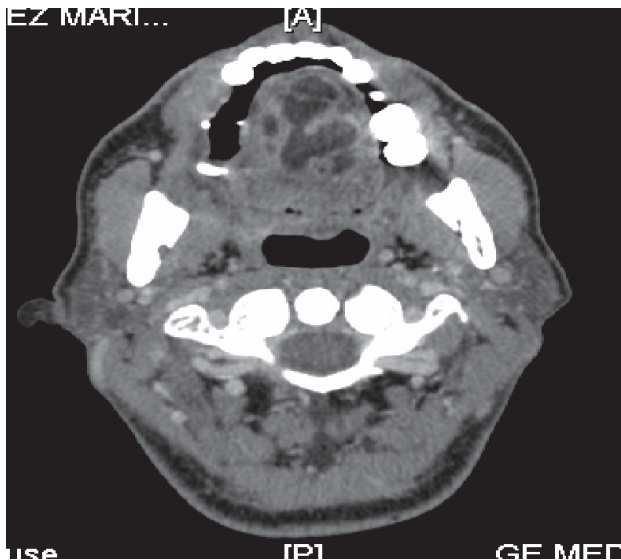
Se realizó la biopsia por aspiración con aguja fina. Se identificaron abundantes escamas anucleadas, células superficiales sin atipias, macrófagos, detritus celulares, escasos linfocitos y neutrófilos.

La lesión se resecó en su totalidad mediante abordaje intraoral; el reporte anatomopatológico definitivo fue quiste dermoide.

\* Servicio de Otorrinolaringología y Cirugía de Cabeza y Cuello, Facultad de Medicina y Hospital Universitario Dr. José Eleuterio González de la UANL.

Correspondencia: Dr. José Luis Treviño González. Servicio de Otorrinolaringología y Cirugía de Cabeza y Cuello. Facultad de Medicina y Hospital Universitario Dr. José Eleuterio González de la UANL. Ave. Madero y Gonzalitos s/n, colonia Mitras Centro, CP 64460, Monterrey, NL, México. Teléfono: 01(81) 8333-2917. Recibido: noviembre, 2006. Aceptado: diciembre, 2006.

La versión completa de este artículo también está disponible en internet: [www.revistasmedicasmexicanas.com.mx](http://www.revistasmedicasmexicanas.com.mx)

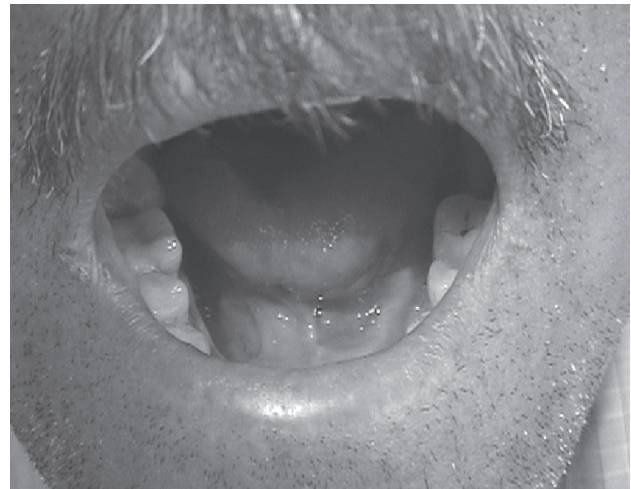


**Figura 2.** Tomografía computada. Lesión encapsulada con densidad heterogénea en su interior.

Seis meses después de la resección no manifestó síntomas, lesiones residuales o secuelas; tampoco hubo afectación en la movilidad de la lengua (figura 3).

### DISCUSIÓN

Los quistes dermoides representan menos del 1% de las lesiones quísticas en la cavidad oral.<sup>1</sup> Son lesiones congénitas que se manifiestan a cualquier edad, se originan por el atrapamiento del epitelio germinal durante el cierre de los arcos branquiales.<sup>2</sup> Se distinguen de los quistes epidermoides y teratoides, porque los primeros contienen únicamente piel y los últimos, elementos de las tres capas germinativas.<sup>3,4</sup> Con frecuencia aparecen en la línea media; sin embargo, pueden aparecer lateralmente. Son lesiones encapsuladas, de crecimiento lento e indoloras.<sup>5</sup>



**Figura 3.** Dos meses después de la resección.

El tratamiento de elección es la resección quirúrgica completa; se prefiere el abordaje intraoral por demostrar mejores resultados estéticos.<sup>6</sup>

### REFERENCIAS

1. Lima SM Jr, Chrcanovic BR, De Paula AM, Freire-Maia B, De Souza LN. Dermoid cyst of the floor of the mouth. *Scientific World Journal* 2003;3:156-62.
2. Bailey BJ, Calhoun KH, Derkay Craig S, Healy GB, et al. *Head and Neck Surgery- Otolaryngology*. 3<sup>rd</sup> ed. Philadelphia: Lippincott Williams & Wilkins, 2001;pp:935-7.
3. Ege G, Akman H, Senvar A, Duzucu K. Case report: sublingual dermoid cyst. *Tani Girisim Radyol* 2003;9:57-9.
4. Seah TE, Sufyan W, Singh B. Case report of a dermoid cyst at the floor of mouth. *Ann Acad Med Singapore* 2004;33:77-9.
5. Longo F, Maremonti P, Mangone GM, De Maria G, Califano L. Midline (dermoid) cysts of the floor of mouth: report of 16 cases and review of surgical techniques. *Plast Reconstr Surg* 2003;112:1560-5.
6. Milam M, Hill SA, Manaligod JM. Lingual dermoid cysts. *Otolaryngol Head Neck Surg* 2003;128:428-9.