

Caso clínico

Aneurisma del seno de Valsalva con rotura al ventrículo derecho, relacionado con comunicación interventricular perimembranosa

Alejandro Leos García,* Mario A. Benavides González,** Alfredo Nacoud Askar,** Felipe Rendón Elías***

RESUMEN

El aneurisma del seno de Valsalva es una rara anomalía cardíaca que afecta más al sexo masculino, puede aparecer clínicamente de diversas maneras, aunque generalmente permanece asintomática y se diagnostica como hallazgo incidental en estudios de imagen por otros motivos. Su manifestación clínica más común es la rotura del seno de Valsalva, lo que casi siempre produce un corto circuito significativo de izquierda a derecha que suele progresar a insuficiencia cardíaca. La intervención quirúrgica se indica una vez confirmado el diagnóstico para prevenir futuras complicaciones cardíacas. Se reporta el caso de un paciente con un defecto del septum interventricular consistente en comunicación interventricular perimembranosa en quien posteriormente se diagnostica un aneurisma del seno de Valsalva derecho, roto hacia el ventrículo derecho, y su corrección quirúrgica.

Palabras clave: aneurisma del seno de Valsalva, comunicación interventricular, ecocardiograma transesofágico.

ABSTRACT

We describe the case of a patient with a ventricular septal defect consisting in a perimembranous interventricular communication in whom, subsequently, an aneurysm of the right sinus of Valsalva was diagnosed, which ruptured to the right ventricle. Its surgical correction is described and the related bibliography is reviewed.

Key words: Sinus of Valsalva aneurysm, septal interventricular defect, transesophageal echocardiography.

El seno de Valsalva es el espacio en la raíz de la aorta limitado entre la valva aórtica, la pared de la aorta, el anillo valvular y la unión sinutubular. El aneurisma del seno de Valsalva es una malformación que consiste en una dilatación del mismo ocasionada por el debilitamiento de la capa media de la pared aórtica a la altura del anillo valvular, por lo cual comúnmente se localiza por debajo de la válvula aórtica. Puede ser de origen adquirido, aunque lo más común es que sea congénito. Este proceso evoluciona gradualmente y su rotura se produce hacia la aurícula o el ventrículo derechos, muy raramente

hacia las cavidades izquierdas. Al romperse, provoca un cortocircuito de izquierda a derecha o insuficiencia aórtica. El seno coronario derecho se afecta con mayor frecuencia, sólo 8% de estas malformaciones se origina en el seno posterior o no coronario y en raras ocasiones en el seno coronario izquierdo. Con frecuencia coexiste con otras malformaciones de la válvula bicúspide, comunicación interventricular y coartación de la aorta.¹

Se comunica un caso de aneurisma del seno de Valsalva derecho roto a ventrículo derecho, relacionado con una comunicación interventricular localizada en el infundíbulo. Se revisa la bibliografía respectiva.

* Departamento de medicina interna.
 ** Servicio de cardiología.
 *** Servicio de cirugía torácica y cardiovascular.
 Facultad de Medicina y Hospital Universitario Dr. José Eleuterio González de la UANL.

Correspondencia: Dr. Alejandro Leos García. Departamento de medicina interna. Facultad de Medicina y Hospital Universitario Dr. José Eleuterio González de la UANL. Ave. Francisco I. Madero y Gonzalitos s/n, colonia Mitras Centro, CP 64460, Monterrey, Nuevo León, México. E-mail: alexlega@hotmail.com
 Recibido: enero, 2007. Aceptado: marzo, 2007.

La versión completa de este artículo también está disponible en internet: www.revistasmedicasmexicanas.com.mx

CASO CLÍNICO

El caso corresponde a un paciente masculino de 29 años de edad, previamente sano, quien fue referido al Hospital Universitario Dr. José Eleuterio González de la UANL por padecer síncope, insuficiencia cardíaca congestiva y soplo cardíaco. Se le realizaron estudios de imagen y de gabinete, entre los cuales destaca el ecocardiograma transtorácico que mostró los siguientes resultados: comunicación interventricular membranosa, dilatación de las cavidades derechas e

izquierdas, insuficiencia aórtica, insuficiencia mitral y tricuspídea moderadas, hipertensión arterial pulmonar con presión sistólica del ventrículo derecho de 50 mmHg, y fracción de eyección del ventrículo izquierdo de 52%. Se le propuso tratamiento quirúrgico, al cual se negó, y se decidió su egreso con tratamiento médico. El paciente permaneció así los siguientes cuatro años, hasta que acudió al hospital por padecer exacerbación de la insuficiencia cardiaca congestiva. Al reingresar al servicio de medicina interna, en la exploración física se le encontró una frecuencia cardiaca de 84 por minuto, tensión arterial de 120/60 mmHg, frecuencia respiratoria de 22 por minuto y temperatura corporal de 36.5 °C. En el cuello se le notaba una presión venosa yugular de 15 cm por arriba de la orquilla esternal, con precordio hiperdinámico y frémito palpable, el choque de la punta desplazado a la izquierda y un soplo continuo de grado V/VI difuso. En el abdomen se notaba hepatomegalia de unos 8 o 9 cm por debajo del reborde costal; además, tenía reflujo hepatoyugular y edema en las extremidades inferiores.

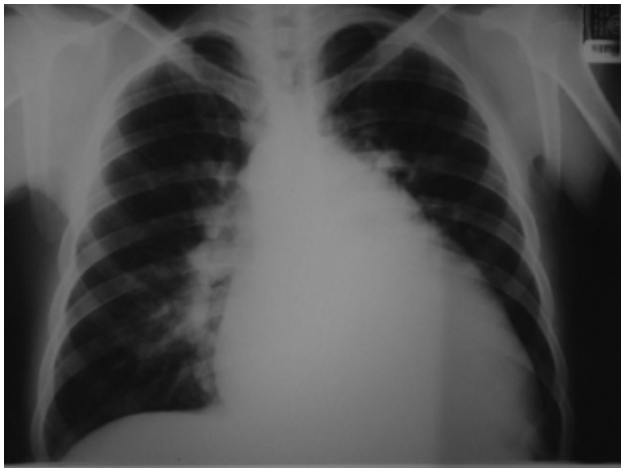

Figura 1. Radiografía PA de tórax que muestra cardiomegalia grado III y arteria pulmonar derecha prominente, sugerentes de hipertensión pulmonar.

La radiografía de tórax mostró cardiomegalia grado III y redistribución de la trama vascular pulmonar (figura 1). El electrocardiograma mostró ritmo sinusal, crecimiento auricular izquierdo y bloqueo incompleto de la rama derecha. Con el ecocardiograma transesofágico se descubrió un aneurisma del seno de Valsalva derecho, roto hacia el ventrículo derecho, además de insuficiencia aórtica moderada, insuficiencia tricuspí-

dea grave, comunicación interventricular membranosa, presión sistólica en el ventrículo derecho de 84 mmHg y fracción de eyección del ventrículo izquierdo de 50%. El estudio hemodinámico mostró la coronariografía normal. Con el aortograma se confirmó la presencia de un saco aneurismático del seno coronario derecho roto al ventrículo derecho y se observó además un arco aórtico a la derecha (figuras 2 y 3).

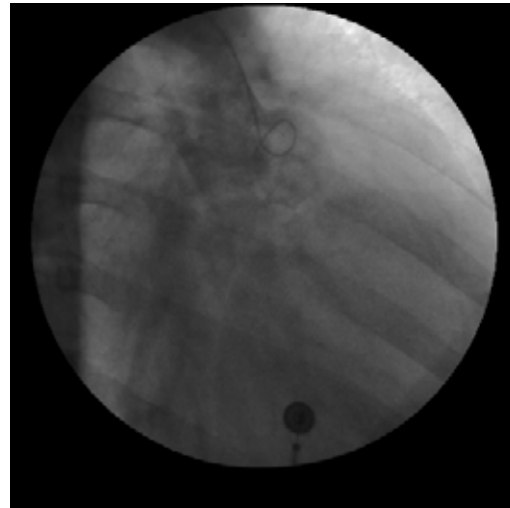


Figura 2. Aortograma de la raíz aórtica en proyección OAD, en el que se observa el aneurisma a expensas del seno de Valsalva derecho, señalado con la flecha negra.

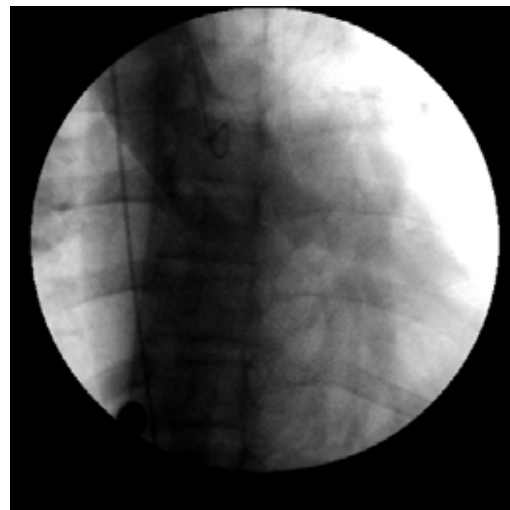


Figura 3. Proyección OAD de la raíz aórtica, en la que se observa la fuga del material de contraste hacia el ventrículo derecho (señalada por ambas flechas), sugerente de la ruptura aneurismática.

Técnica quirúrgica

La operación inició con esternotomía media, bajo circulación extracorpórea, en hipotermia moderada a 28°C, utilizando protección miocárdica con cardioplejía sanguínea fría por vía anterógrada y retrógrada, y cardioplejía sanguínea caliente antes del despinzamiento aórtico. Se realizó el abordaje por la aurícula derecha. Se localizó el saco aneurismático roto en el techo de la aurícula derecha y se reparó con sutura continua de Prolene® 4-0 (Ethicon®, Somerville, N.J.). Después se realizó la aortotomía transversa y a través de la válvula aórtica se identificó una comunicación interventricular tipo conal por debajo de la valva coronaria derecha de 2.5 cm de diámetro, la cual se corrigió con un parche de Dacron® (Edwards Lifesciences Inc.®, Irvine, Ca.) colocado con sutura continua de Prolene® 4-0 (figura 4).



Figura 4. Imagen de la raíz de la aorta con un orificio en el seno no coronario, que corresponde a una ruptura del mismo (flecha negra) con comunicación al ventrículo derecho.

Luego se reconstruyó el seno coronario derecho con un parche de Dacron® colocado con sutura continua de Prolene® 4-0 y se realizó la plastía aórtica mediante la técnica de Davis. Se cerró la aortotomía con doble sutura continua de Prolene® 4-0 y la aurícula derecha con Prolene® 3-0 (Ethicon®, Somerville, N.J.). Terminada la operación, se retiró sin complicaciones la bomba de circulación extracorpórea.

DISCUSIÓN

El aneurisma del seno de Valsalva se describió por primera vez en 1839 por Hope; un año después, John Thurnam reportó una serie de seis casos en la que des-

cribió las características clínicas de una comunicación anormal entre la aorta y la circulación pulmonar.²⁻⁴ En 1919, Abbott fue de los primeros en sugerir el origen congénito del aneurisma del seno de Valsalva.⁵

Esta anomalía tiene una incidencia estimada de 0.09% del total de las cardiopatías congénitas⁶ y es más frecuente en la población asiática (0.46 a 3.5%).⁷

La rotura ocurre usualmente después de la pubertad. Se vuelve clínicamente evidente entre los 20 y 30 años de edad,^{2,4} y se manifiesta en hombres en proporción de 4 a 1 respecto de las mujeres.⁸ El aneurisma del seno de Valsalva se clasifica, según su origen, en congénito, adquirido y relacionado con la necrosis quística de la media.⁹ Los congénitos (el origen más aceptado actualmente) suelen ser pequeños: miden menos de 4 cm de diámetro y se daña un solo seno. Los adquiridos pueden deberse a una degeneración ateromatosa de la raíz aórtica, aortitis sífilítica, endocarditis bacteriana, enfermedades del tejido conectivo o traumatismos.¹⁰

El aneurisma relacionado con la necrosis quística de la media se distingue por una degeneración mucoide y fragmentación de la media aórtica.^{9,10} Se puede clasificar anatómicamente como aneurisma de un solo seno, aneurisma de múltiples senos y aneurisma con fístula.¹¹ El aneurisma del seno de Valsalva se origina en el seno coronario derecho en 90% de los casos, en el seno posterior o no coronario en 8% y en el seno coronario izquierdo en 2%.¹²

La rotura del saco aneurismático puede ocurrir espontáneamente, y causar un corto circuito intracardiaco debido a la comunicación con el ventrículo derecho (69 a 90% de casos), la aurícula derecha (defecto Gerbode, 10%) y raramente con la aurícula izquierda (2 a 3%) o dentro del pericardio (< 1%).^{11,13,14} La rotura de este tipo de aneurisma puede ser asintomática, como en casi 25% de los casos,¹⁵ o incluso producir insuficiencia cardíaca debido a un estado cardíaco hiperdinámico. Es raro que los síntomas graves aparezcan al inicio de la rotura, debido a que la mayor parte de las fístulas aortocardiacas suelen ser pequeñas.³ Más de 50% de los pacientes muestra un inicio gradual de los síntomas, que incluyen disnea de esfuerzo, fatiga, palpitaciones y taquicardia. El 80% de los pacientes padece un soplo continuo en maquinaria

que se escucha mejor al lado izquierdo del esternón, con frecuencia acompañado de frémito.¹¹ En la radiografía de tórax se observan signos de hipertensión pulmonar. Los hallazgos electrocardiográficos, aunque evidencian el trastorno, suelen ser inconstantes. Puede ocurrir fibrilación auricular, bloqueo cardiaco completo por la compresión del nodo auriculoventricular o de una rama del haz de His¹⁶ y, más raramente, fibrilación ventricular debida a un cambio abrupto en la dinámica circulatoria.¹⁷ Otras manifestaciones incluyen el infarto del miocardio como resultado de la obstrucción de una arteria coronaria,¹⁸ masa mediastinal¹⁹ u obstrucción del conducto de salida del ventrículo derecho.²⁰

Este trastorno se vincula frecuentemente con otros defectos congénitos, principalmente con una comunicación interventricular en 51% de los casos. La forma más frecuente es el tipo I (supracristal);²¹ el tipo II o perimembranoso es menos frecuente. Además, puede haber insuficiencia aórtica (41.9%), estenosis pulmonar (9.7%), estenosis aórtica (6.5%), coartación de la aorta (6.5%), persistencia del conducto arterioso (3.2%) o insuficiencia tricuspídea (3.2%).³ Con el ecocardiograma transtorácico se detectan hasta 75% de los pacientes con este padecimiento; sin embargo, el ecocardiograma transesofágico, además de proporcionar información acerca del aneurisma, evidencia otras anomalías cardiacas estructurales y cortocircuitos; también puede cuantificar la gravedad del defecto. La imagen por resonancia magnética puede ser una herramienta diagnóstica, aunque el ecocardiograma es una técnica no invasora y, por lo tanto, ideal para el diagnóstico. El cateterismo cardiaco (aortograma) es obligatorio para un correcto diagnóstico⁴ en el caso del cortocircuito en el aneurisma roto y para identificar otras alteraciones relacionadas.^{2,11}

Se recomienda el tratamiento médico en pacientes con aneurisma del seno de Valsalva no roto. Sin embargo, los pacientes con ruptura del aneurisma no tratados quirúrgicamente tienen un mal pronóstico, con una supervivencia entre dos y cuatro años. La operación tiene una mortalidad baja: de 3 a 3.5%,⁷ y un pronóstico excelente a largo plazo. Está recomendada en cualquiera de los casos (con aneurisma roto o no), especialmente si hay síntomas relacionado con el efecto de masa.²² En el caso del aneurisma no roto, la operación tiene la finalidad de prevenir complica-

ciones futuras, como rotura, insuficiencia cardiaca e insuficiencia aórtica.²³ El abordaje quirúrgico depende de muchos factores, como: si el aneurisma está roto, si hay necesidad de reparar o reemplazar la válvula aórtica, o la presencia o ausencia de algún defecto del séptum ventricular.²⁴ Las estrategias incluyen a la plicatura, la reparación con parche, la operación de la válvula aórtica y el reemplazo de la raíz aórtica con reimplantación de coronarias.⁹

REFERENCIAS

1. Del Campo C, Weinberg DM. Sinus of Valsalva aneurysm of the non-coronary cusp: repaired in the adult a freestyle bioprosthesis. *Tex Heart Inst J* 2003;30:202-4.
2. Gupta A, Gupta P, Prasanna K, Johny L. Continuous machinery murmur in an octogenarian. *Age and Age* 2004; 33(2):201-3.
3. Van Son JA, Danielson GK, Schaff HV, Orszulak TA, et al. Long-term outcome of surgical repair of ruptured sinus of Valsalva aneurysm. *Circulation* 1994;90(5Pt.2):1120-9.
4. Lin CY, Hong GJ, Lee KC, Tsai YT, Tsai CS. Ruptured congenital sinus of Valsalva aneurysms. *J Card Surg* 2004;19:99-102.
5. Abbott ME. Clinical and developmental study of a case of ruptured aneurysms of the right anterior aortic sinus of Valsalva: leading to communication between the aorta and base of the right ventricle diagnosed during life. Opening in anterior interventricular septum (probably bulbar septal defect). Malignant endocarditis. In: *Contributions to medical and biological research*. Vol. 2. New York: Hoeber PB;1991:899-914.
6. Mayer ED, Ruffmann K, Saggau W, et al. Ruptured aneurysm of the sinus of Valsalva. *Ann Thorac Surg* 1975;42:81-85.
7. Chu SH, Hung CR, How SS, et al. Ruptured aneurysms of the sinus of Valsalva in oriental patients. *J Thorac Cardiovasc Surg* 1990;99:288-98.
8. Shah RP, Ding ZP, Ng ASH, Quek SSS. A ten year review of ruptured sinus of Valsalva aneurysm. *Singapore Med J* 2001;42:473-6.
9. Tak T, Khuu H. Sinus of Valsalva aneurysm diagnosed by transesophageal echocardiography. *Cardiology* 2002;97:51-52.
10. Takach TJ, Reul GJ, Duncan JM, Cooley DA, et al. Sinus of Valsalva aneurysm or fistula: management and outcome. *Ann Thorac Surg* 1999;68:1573-7.
11. Baur LH, Vliegen HW, Van der Wall EE, Hazckamp M, et al. Imaging of an aneurysm of the sinus of Valsalva with transesophageal echocardiography, contrast angiography and MRI. *Intern J Cardiac Imag* 2000;16:34-41.
12. Stollberger C, Seitelberger R, Fenninger C, Prainer C, Slany J. Aneurysm of the left sinus of Valsalva: an unusual source of cerebral embolism. *Stroke* 1996;27(8):1424-26.
13. Munk MD, Gatzoulis MA, King DE, Webb GD. Cardiac tamponade and death from intrapericardial of sinus of Valsalva aneurysm. *Eur J Cardio Thorac Surg* 1999;15:100-2.
14. Yildirim A, Batur MK, Kabaki G. Ruptured aneurysm of the sinus of Valsalva in association with persistent left superior vena cava: a case report. *Angiology* 2000;51(2):167-71.

15. Malcom I. Unruptured aneurysm of the sinus of Valsalva. *Can J Cardiol* 1996;12:783-5.
16. Walters MI, Ettles D, Guvendik L, Kaye GC. Interventricular septal expansion of a sinus Valsalva aneurysm: a rare cause of complete heart block. *Heart* 1998;80:202-3.
17. Hoshino J, Naganuma F, Nagaib R. Ventricular fibrillation triggered by a ruptured sinus of Valsalva aneurysm. *Heart* 1998;80:203-4.
18. Reid PG, Goudevenos JA, Hilton CJ. Thrombosed saccular aneurysm of a sinus of Valsalva: unusual causes of mediastinal mass. *Br Heart J* 1990;63(3):183-5.
19. Rhew JY, Jeong MH, Kang KT, Lee SH, et al. Huge calcified aneurysm of the sinus of Valsalva. *Jpn Circ J* 2001;65:239-41.
20. Marques KM, De Cock CC, Visser CA. Isolated unruptured aneurysm of the right sinus of Valsalva causing right ventricular outflow obstruction. *Heart* 1999;81:447-8.
21. Ishii M, Masuoka H, Emi Y, Mori T, et al. Ruptured aneurysm of the sinus of Valsalva associated with a ventricular septal defect and an single coronary artery. *Circ J* 2003;67:470-2.
22. Luckraz H, Naik M, Jenkins G, Youhana A. Repair of a sinus of Valsalva aneurysm that had ruptured into the pulmonary artery. *J Thorac Cardiovasc Surg* 2004;127:1823-5.
23. Choudhary SK, Bhan A, Sharma R, Airan B, et al. Sinus of Valsalva aneurysms: 20 years' experience. *J Card Surg* 1997;12:300-8.
24. Thankachen R, Gnanamuthu R, Doshi H, Shukla V, Korula RJ. Unruptured aneurysm of the sinus of Valsalva: presenting with right ventricular outflow obstruction. *Tex Heart Inst J* 2003;30:152-4.