

Caso clínico

Síndrome de Aicardi en un neonato: reporte de un caso

Karla Elizabeth González Tamez,* Rogelio Rodríguez Bonito,* Érika del Carmen Ochoa Correa,* Ricardo Cervantes Flores,* Isaías Rodríguez Balderrama,* Laura E. Martínez de Villarreal,** Maricarmen Esmer Sánchez**

RESUMEN

Se informa el caso de un recién nacido de sexo femenino que padecía microftalmia derecha, microcórnea, coloboma del iris, crisis convulsivas, agenesia de cuerpo calloso, hidrocefalia no activa y quiste interhemisférico supratentorial. Su electroencefalograma mostró anomalías y pobre organización de la actividad de base.

Palabras clave: síndrome de Aicardi, convulsiones, agenesia de cuerpo calloso, neonato.

ABSTRACT

We inform of a case of a female neonate who suffered from right microphthalmos, microcornea, coloboma of the iris, seizures, agenesis of the callosum body, non active hydrocephalus and supratentorial interhemispheric cyst. The electroencephalogram showed abnormalities and poor organization of the basal activity.

Key words: Aicardi syndrome, seizures, agenesis of the callosum body, neonate.

El síndrome de Aicardi es un trastorno genético con menos de 500 casos reportados en el mundo, que se distingue por espasmos infantiles, agenesia de cuerpo calloso, retardo mental, coloboma del iris y lesiones en la retina o el nervio óptico.¹⁻⁶

Aún no se conocen el gen o los genes responsables, aunque se presume que es un defecto genético del cromosoma X en algunos casos, y una mutación esporádica aleatoria en otros. Se conocen sólo dos casos en hombres con cariotipo XXY.^{7,8} El diagnóstico se hace,

por lo común, entre los tres y cinco meses de edad.³ La tríada clásica de espasmos infantiles, lagunas coriorretinianas y agenesia de cuerpo calloso continúa siendo el elemento principal del diagnóstico en la mayoría de los pacientes.⁷ El pronóstico de supervivencia en el síndrome de Aicardi es muy variable y depende de la gravedad de las convulsiones. La edad promedio de muerte es de 18.5 años.⁷

CASO CLÍNICO

Se trata de un recién nacido de término, de sexo femenino, hijo de madre de 19 años y padre de 23 años, aparentemente sanos. El embarazo evolucionó con normalidad, con adecuado control prenatal. El ultrasonido obstétrico (21 de septiembre de 2006) reportó hidrocefalia contra quiste aracnoideo. La embarazada acudió al Hospital Universitario Dr. José Eleuterio González de la UANL por manifestar actividad uterina. El producto nació por cesárea debido a datos de sufrimiento fetal agudo por registro cardiotocográfico. Su puntuación Apgar fue de 9/10, con peso adecuado para su edad. En la exploración física se le encontraron

* Servicio de Neonatología.

** Departamento de Genética.
Facultad de Medicina y Hospital Universitario Dr. José Eleuterio González de la UANL.

Correspondencia: Dr. Isaías Rodríguez Balderrama. Unidad de cuidados intensivos neonatales. Servicio de neonatología, 5o piso, Facultad de Medicina y Hospital Universitario Dr. José Eleuterio González de la UANL, avenida Madero y Gonzalitos s/n, colonia Mitras Centro, CP 64460, Monterrey, Nuevo León, México. Tel.: 01(81) 8347-0296 E-mail: irb@442000yahoo.com.mx
Recibido: abril, 2007. Aceptado: junio, 2007.

La versión completa de este artículo también está disponible en internet: www.revistasmedicasmexicanas.com.mx

fontanelas pequeñas, con coloboma del iris, microftalmos y microcórnea derechos (figura 1); el resto del cuerpo estaba normal. Al tercer día de vida padeció crisis convulsivas únicas y espasmos musculares, que fueron tratados con fenobarbital.

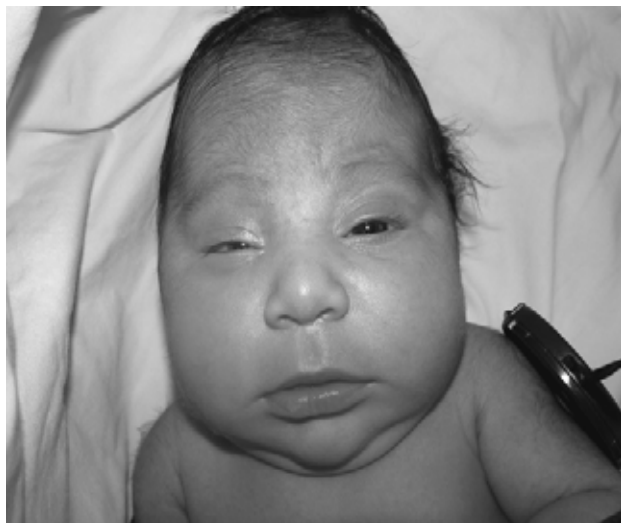

Figura 1. Neonato con dos días de vida. Se observan microftalmia y coloboma del iris derechos.

Se realizó estudio de resonancia magnética nuclear cerebral que evidenció microcefalia, agenesia de cuerpo caloso, hidrocefalia no activa y quiste interhemisférico supratentorial (figuras 2a y 2b). El electroencefalograma mostró una pobre organización de la actividad de base y brotes generalizados de actividad theta de alto voltaje seguidos de supresión de actividad de base. Estas alteraciones corresponden a un trastorno funcional grave difuso.

La valoración oftalmológica reveló la existencia de microftalmos de ojo derecho, coloboma de iris, pupila y nervio óptico derecho con zonas de atrofia en la retina derecha (figura 3). El estudio del cariotipo, con técnica de bandas GTG, dio como resultado 46,XX,add(22)(q11.2) (figura 4). Con los resultados ya descritos se integró el diagnóstico de síndrome de Aicardi. Al momento de redactar este texto, el paciente era tratado con fenobarbital y ácido valproico, con seguimiento en consulta externa por los servicios de pediatría, neuropediatría y genética.

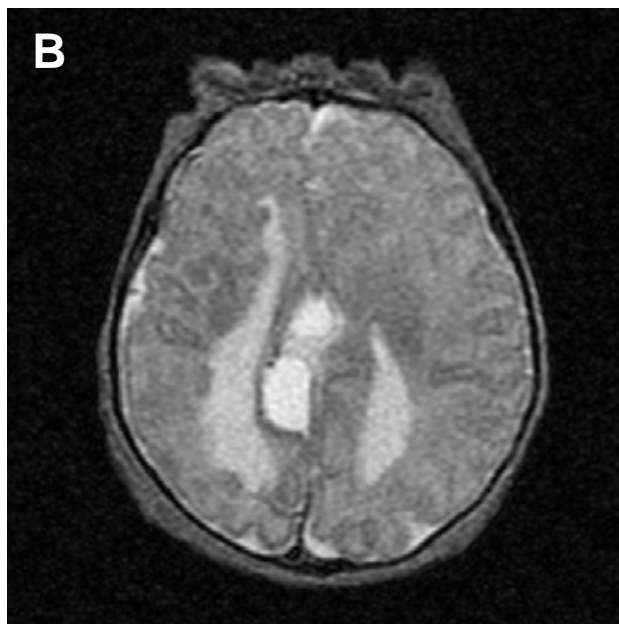
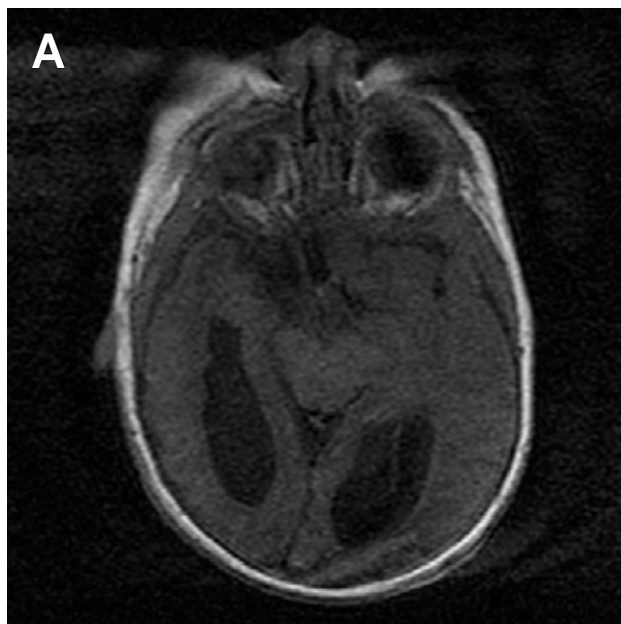
Figura 2a y 2b. Resonancia magnética que evidencia ventriculomegalia y ausencia del cuerpo caloso. Se observa un quiste interhemisférico que en ocasiones se manifiesta en pacientes con agenesia del cuerpo caloso.

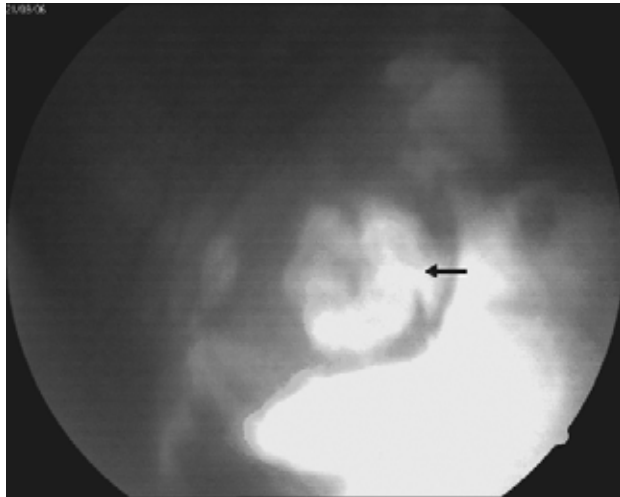


Figura 3. Nervio óptico con zonas de atrofia en la retina derecha.

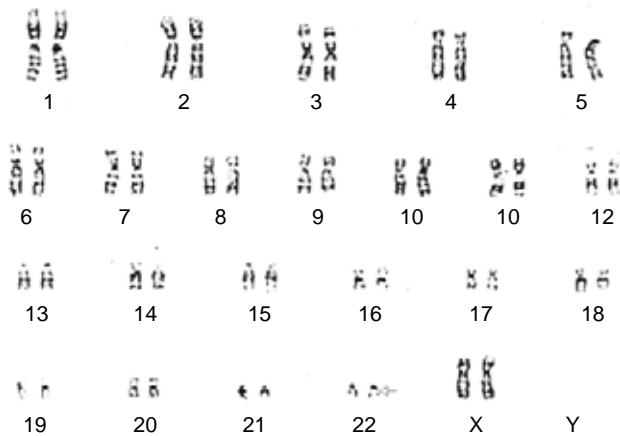


Figura 4. Estudio citogenético con técnica de bandas GTG. Tipo de muestra: sangre periférica. Resultado: 46,XX,add(22)(q11.2).

DISCUSIÓN

El síndrome de Aicardi, descrito en 1965, es un desorden raro del neurodesarrollo que afecta primariamente a mujeres. Se distingue por una tríada de anomalías presentes al momento del nacimiento, que incluye agenesia de cuerpo calloso, lagunas coriorretinales y espasmos infantiles.^{1,2}

Es un desorden que no muestra agregación familiar (esporádico). Se piensa que puede ser causado por una mutación heterocigota en el cromosoma X;

sin embargo, la región o gen del cromosoma X no se han identificado plenamente. Varias observaciones soportan la hipótesis de que este síndrome es causado por una mutación *de novo* en un gen del cromosoma X.⁷ Un locus en Xp22.3 se ha relacionado con este trastorno, pero esto no se ha confirmado.³ También se ha descrito esta enfermedad en dos pacientes masculinos con genotipo XXY.⁸

Este síndrome es muy raro y se desconoce su prevalencia. En Norteamérica y Europa se ha registrado 188 casos.³

Estos pacientes padecen microcefalia, hipotonía axial e hipertonia de la cintura escapular y pélvica con espasticidad que afecta principalmente un lado de los reflejos tendinosos; además, hay hemiparesia. Por lo general existe retardo de moderado a grave en el desarrollo global; sin embargo, existen casos con daño parcial o sin retraso.^{3,4,9,10} Con frecuencia, se manifiestan convulsiones desde edades tan tempranas como los tres meses de edad, aunque en la mayoría de casos aparecen antes del año de edad. Los espasmos infantiles ocurren tempranamente, pero la epilepsia refractaria con diferentes tipos de convulsiones se desarrolla gradualmente.^{5,6} La malformación cerebral es compleja, con anomalías de migración cortical, formaciones quísticas y algunas veces papilomas del plexo coroideo.⁷

Las lagunas coriorretinales patognomónicas del síndrome de Aicardi son blancas o blanco con amarillo, bien circunscritas, redondas, con áreas despigmentadas del epitelio pigmentario de la retina y coroides con variabilidad en la densidad de pigmento en sus bordes.¹¹ La retina sensorial sobre las lagunas está usualmente intacta, pero puede estar desorganizada o completamente ausente.^{12,13} Otros hallazgos oftalmológicos son la displasia del nervio óptico, hipoplasia del nervio óptico, persistencia de la vasculatura fetal y nistagmo unilaterales, o bilaterales asimétricos.¹¹ Es común que haya defectos costovertebrales, así como hemivértebrae, vértebras en bloque o fusionadas y ausencia de costillas, además de escoliosis marcada.^{11,14}

La incidencia de tumores puede ser alta. El más común es el papiloma de plexos coroides.¹⁵⁻¹⁸ Sin embargo, también se han descrito lipomas, angiosarcomas, hepatoblastomas, poliposis intestinal y carcinomas embrionarios.¹⁹⁻²²

El diagnóstico es principalmente clínico (cuadro 1) y la existencia de los tres criterios clásicos lo determina. La existencia de dos criterios clásicos más dos criterios mayores o de soporte es fuertemente sugestivo del diagnóstico. Además, se deben efectuar un examen oftalmológico, resonancia magnética nuclear (con o sin contraste), electroencefalograma y radiografías del cráneo.⁷

REFERENCIAS

1. Aicardi J, Lefebvre J, Leriche-Koechlin A. A new syndrome: spasms in flexion, callosal agenesis, ocular abnormalities. *Electroenceph Clin Neurophysiol* 1965;19:609-10.
2. Aicardi J, Chevrie JJ, Rousselle F. Spasms-in-flexion syndrome, callosal agenesis, chorioretinal abnormalities. *Arch Fr Pediatrics* 1969;26:1103-20.
3. Aicardi J. Aicardi syndrome. *Brain Dev* 2005;27:164-71.
4. Chau V, Karvelas G, Jacob P, Carmant L. Early treatment

Cuadro 1. Criterios diagnósticos del síndrome de Aicardi

<i>Triada clásica</i>	<i>Hallazgos mayores</i>	<i>Hallazgos de soporte</i>
Agenesia de cuerpo calloso.	Malformaciones corticales (polimicrogiria más común).	Anormalidades en vértebras o costillas.
Lagunas coriorretinales.	Heterotopia periventricular y subcortical.	Microftalmia.
Espasmos infantiles.	Quistes alrededor del tercer ventrículo cerebral o los plexos coroideos.	EEG mostrando "cerebro dividido".
	Coloboma o hipoplasia del nervio o disco óptico.	Asimetría del grosor del hemisferio cerebral. Malformaciones vasculares y malignidad vascular.

La resonancia magnética nuclear revela la disgenesia del cuerpo calloso, la cual a menudo es completa, aunque puede ser parcial.¹¹ Es frecuente la asimetría del grosor cerebral, con polimicrogiria o paquigiria, heterotopia intracortical de la materia gris, papilomas de plexos coroideos, quistes intracerebrales y ventriculomegalia.³ Los hallazgos comunes en el electroencefalograma incluyen anomalías con asincronía multifocal epileptiforme, con supresión brusca y disociación entre los hemisferios cerebrales.^{5,6}

La supervivencia es muy variable y depende de la gravedad de las convulsiones. La edad promedio de muerte es de 18.5 años y la mayor sobrevivida reportada es de 32 años,⁷ y de 49 años en una mujer con una variedad parcial del síndrome.²³

CONCLUSIÓN

Aunque el síndrome de Aicardi es una enfermedad rara, se sugiere sospecharlo cuando exista la tríada de agenesia de cuerpo calloso, lagunas coriorretinales y espasmos infantiles. Se requiere un tratamiento multidisciplinario de los pacientes y otorgar suficiente información a sus familiares.

of Aicardi syndrome with vigabatina can improve outcome. *Neurology* 2004;63:1756-7.

5. Fariello RG, Chun RW, Doro JM, Buncic JR, et al. EEG recognition of Aicardi's syndrome. *Arch Neurol* 1977;34:563-6.
6. Ohtsuki H, Haebara H, Takahashi K, Midorikawa O, et al. Aicardi's syndrome—report of an autopsy case. *Neuropediatrics* 1981;12:279-86.
7. Glasmancher MAK, Sutton VR, Hopkins BJ, Eble TN, et al. Phenotype and management of Aicardi syndrome: new findings from a survey of 75 children. *Am J Med Genet* 2005; 42:789-92.
8. Hopkins IJ, Humphrey I, Keith CG, Susman M, et al. The Aicardi syndrome in a 47, XXY male. *Aust Paediatr J* 1979;15:278-80.
9. Matlary A, Prescott T, Tvedt B, Lindberg K, et al. Aicardi syndrome in a girl with mild developmental delay, absence of epilepsy and normal EEG. *Clin Dysmorphol* 2004;13:257-60.
10. Yacoub M, Missaoui N, Tabarli B, Ghorbel M, et al. Aicardi syndrome with favorable outcome. *Arch Pediatr* 2003;10: 530-2.
11. Donnenfeld AE, Packer RJ, Zackai EH, Chee CM, et al. Clinical, cytogenetic, and pedigree findings in 18 cases of Aicardi syndrome. *Am J Med Genet* 1989;32:461-7.
12. Del Pero RA, Mets MB, Tripathi RC, Torczynski E. Anomalies of retinal architecture in Aicardi syndrome. *Arch Ophthalmol* 1986;104:1659-64.
13. Menezes AV, Enzenauer RW, Buncic JR. Aicardi syndrome—the elusive mild case. *Br J Ophthalmol* 1994;78:494-6.
14. Menezes AV, MacGregor DL, Buncic JR. Aicardi syndrome: natural history and possible predictors of severity. *Pediatr Neurol* 1994;11:313-8.

15. Aguiar MD, Cavalcanti M, Barbosa H, Vilela SL, et al. Aicardi syndrome and choroid plexus papilloma: a rare association. Case report. *Arq Neuropsiquiatr* 1996;54:313-7.
16. Uchiyama CM, Carey CM, Cherny WB, Brockmeyer DL, et al. Choroid plexus papilloma and cysts in the Aicardi syndrome: case reports. *Pediatr Neurosurg* 1997;27:100-4.
17. Taggard DA, Menezes AH. Three choroids plexus papillomas in a patient with Aicardi syndrome. A case report. *Pediatr Neurosurg* 2000;33:219-23.
18. Pianetti Filho G, Fonseca LF, Da Silva MC. Choroid plexus papilloma and Aicardi syndrome: case report. *Arq Neuropsiquiatr* 2002;60:1008-10.
19. Tanaka T, Takakura H, Takashima S, Kodama T, et al. A rare case of Aicardi syndrome with severe brain malformation and hepatoblastoma. *Brain Dev* 1985;7:507-12.
20. Tagawa T, Mimaki T, Ono J, Tanaka J, et al. Aicardi syndrome associated with an embryonal carcinoma. *Pediatr Neurol* 1989;5:45-7.
21. Tsao CY, Sommer A, Hamoudi AB. Aicardi syndrome, metastatic angiosarcoma of the leg, and scalp lipoma. *Am J Med Genet* 1993;45:594-6.
22. Trifiletti RR, Incorpora G, Polizzi A, Cocuzza MD, et al. Aicardi syndrome with multiple tumors: a case report with literature review. *Brain Dev* 1995;17:283-5.
23. King AM, Bowen DI, Goulding P, Doran RM. Aicardi syndrome. *Br J Ophthalmol* 1998;82:457.