



ARTÍCULO ORIGINAL

Asimetría del techo etmoidal en pacientes del Hospital Universitario Dr. José Eleuterio González: Valoración mediante tomografía computarizada

Nidia Isabel Ríos-Briones,¹ Norberto López-Serna,² Eloy Cárdenas-Estrada,³ Ma. Victoria Bermúdez-Barba,⁴ Santos Guzmán-López,⁵ Abel Guzmán-López.⁶

¹Centro Universitario de Imagen Diagnóstica

²Departamento de Embriología

Facultad de Medicina y Hospital Universitario Dr. José Eleuterio González, UANL

³Facultad de Organización Deportiva

Universidad Autónoma de Nuevo León

⁴Departamento de Farmacología y Toxicología

⁵Departamento de Anatomía Humana

⁶Departamento de Ginecología y Obstetricia

Facultad de Medicina y Hospital Universitario Dr. José Eleuterio González, UANL

Recibido: enero, 2009. Aceptado: agosto, 2009.

PALABRAS CLAVE

Asimetría;
Cortes coronales de TC;
Fóvea etmoidalis;
Seno etmoidal;
Techo etmoidal.

Resumen

Antecedentes: La tomografía computada (TC) de senos paranasales (SPN) juega un rol importante en la evaluación preoperatoria de los pacientes previo a la cirugía endoscópica de SPN. La asimetría del techo etmoidal es crítica durante el evento quirúrgico, ya que puede predisponer a consecuencias peligrosas como son hemorragia, fístula de líquido cefalorraquídeo y complicaciones intracraneales. El objetivo del trabajo es determinar la incidencia de la asimetría en la altura del techo etmoidal o fóvea etmoidalis.

Material y método: Estudio retrospectivo, descriptivo, comparativo de cortes coronales de TC, en individuos cuyas edades variaron entre 1 y 95 años de edad, en el que se utilizaron 102 TC de SPN, de individuos valorados por cefalea, sinusitis o traumatismo craneoencefálico (TCE). La altura del techo etmoidal fue valorada para determinar simetría entre los lados derecho e izquierdo.

Resultados: Se determinó asimetría cuando la relación entre los lados derecho e izquierdo mostraban diferencia > 5%. En 86 estudios (84.3%) se determinó asimetría entre la altura del techo etmoidal derecho e izquierdo. De estos 86, 35 (40.6%) presentaron el techo derecho de localización más baja, mientras que 51 (59.5%) el izquierdo fue más bajo. El techo etmoidal fue simétrico en 16 estudios (15.7%). Es importante mencionar que, las diferencias en la altura del techo etmoidal fueron estadísticamente significativas en 37.25% de los casos.

Correspondencia: Dra. Nidia Isabel Ríos Briones. Centro Universitario de Imagen Diagnóstica. Facultad de Medicina y Hospital Universitario Dr. José Eleuterio González, Universidad Autónoma de Nuevo León. Avenida Francisco I. Madero y Avenida Gonzalitos s/n. Colonia Mitras Centro, C.P. 64460 Monterrey, Nuevo León, México. Teléfono: (+52 81) 8346 0127 ext. 123. Correo electrónico: nidia_rios@hotmail.com

Conclusión: En una población de pacientes con síntomas de sinusitis, cefalea o TCE la altura del techo etmoidal fue simétrica en menos del 20% de los individuos con una diferencia estadísticamente significativa en un porcentaje mayor al 30% por lo que debe ser subrayada la importancia de valorar preoperatoria y transquirúrgicamente el estudio de TC en aquellos pacientes que serán sometidos a cirugía endoscópica de senos paranasales.

KEY WORDS

Asymmetry;
Coronal CT; Ethmoid roof;
Ethmoid sinus;
Fovea ethmoidalis.

Asymmetry of the ethmoidal roof in patients of the Dr. José Eleuterio González University Hospital: Assessment done through Computed Tomography

Abstract

Antecedents: The Computed Tomography (CT) scan of paranasal sinuses plays a key role in preoperative evaluation of patients undergoing endoscopic sinus surgery for chronic rhinosinusitis. The asymmetry of the ethmoidal roof may predispose to dangerous consequences as hemorrhage, cerebrospinal fluid leak and intracranial complications. The objective is to determine the incidence and degree of asymmetry in the height and contour of the ethmoid roof.

Material and methods: Retrospective, comparative and descriptive study of direct coronal paranasal sinus computed tomography (CT) scans of patients, whose ages varied from 1-95 years, evaluated for headache, sinus disease, or head trauma. A total of 102 sinus CT scans done at the Dr. José E. González University Hospital in Monterrey, Nuevo León, México were reviewed. The height of the foveae ethmoidalis were examined for symmetry between the right and left sides.

Results: An asymmetry in the height of the fovea ethmoidalis was defined if the difference between the right and left sides was >5%. In 86 scans (84.3%), there was an asymmetry between the height of the foveae ethmoidalis on the right and left sides. Of these 86, 35 (40.6%) were lower on the right side, whereas 51 (59.5%) were lower on the left. The fovea ethmoidalis on the remaining 16 scans (15.7.0%) was symmetric. It is important to mention that the differences are statistically significant in 37.25% of cases.

Conclusions: In a patient population with sinus and nasal symptoms, the height of the right and left fovea ethmoidalis was symmetric in less than 20% of individuals with statistically significant differences of >30%. This underscores the importance of careful preoperative and intraoperative review of paranasal sinus CT scans in patients undergoing endoscopic sinus surgery.

Introducción

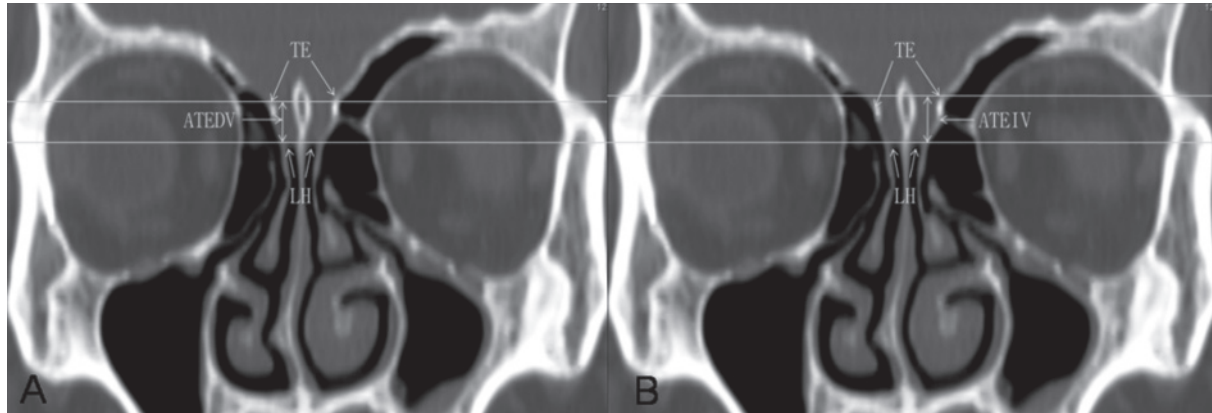
La operación de los SPN se ha vuelto cada vez más frecuente desde que Messerklinger describió las técnicas quirúrgicas en 1978 y Stammberger las difundió en 1986.^{1,2} Los avances en los estudios de imagen, el incremento en los conocimientos de la anatomía y la fisiopatología de la sinusitis aguda y crónica, así como la intervención quirúrgica guiada por imagen han llevado a los cirujanos a realizar procedimientos más complejos con mayor seguridad.¹

El cirujano endoscopista debe tomar en cuenta las complicaciones potenciales de la cirugía endoscópica de los SPN, ya que se considera que el techo del etmoides es la estructura más delgada de la fosa craneal anterior y que los huesos adyacentes a la órbita y la base de cráneo son tan delgados como los septos en el seno etmoidal, por lo que los cirujanos tienden a perder la orientación en esta área.^{1,3-5} Se ha dado a conocer que la incidencia de estas complicaciones está entre 1% y 2.8%, y las consecuencias para el paciente pueden ser graves.^{3,4,6,7} El

advenimiento de técnicas menos invasivas en cirugía funcional endoscópica de las cavidades paranasales ha dado mayor valor a los cortes coronales de TC, y se utilizan ya como herramienta diagnóstica y planteamiento quirúrgico.^{1-4,8-10} La TC de SPN desempeña un papel importante en la evaluación preoperatoria de los pacientes.^{11,12} La asimetría del techo etmoidal es un factor decisivo, ya que puede predisponer a complicaciones con consecuencias peligrosas, como hemorragia, fistula de líquido cefalorraquídeo y problemas intracraneales.¹³ Las variaciones de la altura y asimetría del techo etmoidal representan un riesgo de lesiones del piso de esta estructura durante la cirugía endoscópica.^{1,14-18}

Con el fin de evaluar la asimetría del techo etmoidal hay estudios en los que se utilizan diversos parámetros.^{15,19-23} Pocos de éstos han determinado la asimetría del techo etmoidal con base en la altura del mismo y considerado la longitud de la lámina lateral y su articulación con el hueso frontal como se realizó en este estudio, dato que está en relación con lo que observa el cirujano durante el procedimiento. Algunos de dichos

Figura 1. Reconstrucción multiplanar de TC en el plano coronal. A. Medición de la longitud vertical de la altura del techo etmoidal derecho (↔). B: Medición de la longitud vertical de la altura del techo etmoidal izquierdo. (↔) TE = techo etmoidal. ATEDV = altura del techo etmoidal derecho vertical. ATEDI = altura del techo etmoidal izquierdo vertical. LH = lámina horizontal.



estudios se efectúan evaluando la asimetría de la altura del techo etmoidal desde el punto de vista útil para el cirujano oftalmólogo. Además, en éstos no se considera la asimetría entre los lados derecho e izquierdo en relación con un porcentaje, dado de la longitud comparativa de las mediciones entre ellas como se evaluó en este estudio. El objetivo del trabajo es determinar la incidencia de la asimetría en la altura del techo etmoidal o *fóvea etmoidalis*.

Material y método

Se realizó un estudio retrospectivo, descriptivo, tipo elaboración de Bareno, y comparativo de estudios de TC en individuos de ambos géneros cuyas edades variaron entre uno y 95 años de edad, en el que se utilizaron 133 TC de SPN de 81 adultos mayores de 18 años y 21 de menores de esta edad de pacientes valorados por cefalea, sinusitis o TCE. Se excluyeron individuos con fracturas del macizo facial, con anomalías congénitas de la fosa craneal anterior o de los huesos del macizo facial, individuos con tumores de las cavidades paranasales, así como con antecedentes de operaciones de las cavidades paranasales que hayan desarrollado fístulas de líquido cefalorraquídeo.

La valoración por TC se llevó a cabo con un tomógrafo helicoidal (*Light Speed Plus CT, GE Medical Systems*). Las imágenes se obtuvieron con una colimación de 5 mm, una velocidad de la tabla de 15.0 mm/s, un intervalo de corte de 3.0 mm, con 50 mA y 120 kV, una matriz de 512 x 512. Las imágenes fueron interpretadas con ventana ósea.

Se evaluaron reconstrucciones multiplanares en el plano coronal de TC de 2.5 mm de espesor con un intervalo de 1.25 mm, paralelas a la cavidad nasal. Para determinar el nivel del techo etmoidal se midió en milímetros la longitud vertical de las láminas laterales derecha e izquierda en forma comparativa, sin olvidar la articulación con el hueso frontal (**Figura 1**). Las mediciones se realizaron con las tablas de herramientas de

medición presentes en los archivos de cada uno de los estudios de TC.

Se aplicó la estadística descriptiva para determinar la media (m) y desviación estándar (DE) con índices de confianza a 95% de exactitud.²⁴ En el estudio de simetría, se utilizó la fórmula: $2^* \{ (z\alpha - z\beta)\delta \} / (\mu_1 - \mu_2)^2$ para establecer contraste entre un promedio conocido vs uno medido, y hubo una diferencia δ de 0.5 cm con un poder β de 90% y significancia α de 5% para la prueba de *t* de una cola.^{24,25} Se calculó un tamaño de muestra de 99 individuos.²⁶

Resultados

En relación con los criterios de selección y eliminación y la técnica de realización de la TC, se evaluaron 132 estudios, se desearon 31 pacientes, 21 por mala calidad técnica, siete por tener un antecedente quirúrgico (seis adultos, un niño) y tres pacientes con anomalías congénitas cráneo-faciales (un paciente con paladar hendido, dos con encefalocele). La muestra constó de 102 pacientes, 21 menores de 18 años, 81 mayores de 18 años. Se aplicó la estadística descriptiva para determinar media y DE, y se obtuvo una media de edad de 35.5 años, con una DE de 20.7. Se determinó media y DE de la altura de ambos techos etmoidales con los resultados descritos en la **Cuadro 1**.

Cuadro 1. Determinación de media y desviación estándar de la altura del techo etmoidal en los lados derecho e izquierdo

	ATED	ATEI
n	102	102
m	6.047	6.615
de	1.932	2.425

Cuadro 2. Análisis de la prueba de *t* para una cola con el fin de determinar la significancia estadística de las variantes de la altura del techo etmoidal

Grupo 1 año a 95 años	ATEDV
	ATEIV
1 cola	Si Sig

En relación con la determinación de simetrías se consideró la presencia de asimetría de la altura de los techos etmoidales derecho e izquierdo cuando la relación comparativa entre ellos mostraba una diferencia > 5%. De los 102 estudios de TC se determinó asimetría en 86 (84.3%) pacientes. De estos 86, el techo derecho de 35 personas (40.6%) estaba más bajo, mientras que en 51 (59.5%) el techo izquierdo fue el más bajo. El techo etmoidal o *fóvea etmoidalis* fue simétrico en 16 casos (15.7%). Se determinó la significancia estadística de los resultados, y se llegó al resultado de que el estudio era estadísticamente significativo ($p > 0.05$). Se realizó el análisis de la prueba de *t* para una cola para determinar la significancia entre la relación > 5% en las diferentes mediciones y los lados derecho e izquierdo; los resultados fueron estadísticamente significativos en 43 (37.25%) casos (**Cuadro 2**).

Discusión

El etmoides es un hueso de forma irregular situado en la parte anterior y media de la base del cráneo y articulado parcialmente en la escotadura etmoidal del hueso frontal. Se distinguen en él una porción vertical y una horizontal denominadas lámina vertical y lámina horizontal, respectivamente, de las cuales se desprenden en sus extremos dos masas laterales que conforman el laberinto de celdillas etmoidales.^{1,2,4} Las celdillas y hendiduras del laberinto etmoidal se abren cranealmente, y son separadas de la fosa craneal anterior por una extensión del hueso frontal, la *fóvea etmoidalis* o techo etmoidal. En la topografía de la articulación con la lámina lateral, la *fóvea* o techo etmoidal se localiza en la parte inferior, y se eleva lateralmente en una configuración en "alas de gaviota". El nivel del techo etmoidal está determinado por la lámina lateral, su articulación con el hueso frontal y el ángulo en el que se articula con la lámina cribosa.^{1,14}

En las publicaciones especializadas se ha descrito la prevalencia de techos etmoidales asimétricos y la importancia de conocerlos para evitar complicaciones durante la cirugía endoscópica.

Para evaluar la asimetría del techo etmoidal se han efectuado estudios en los que se utilizaron diversos parámetros. Es importante mencionar que en algunos de dichos estudios no se determinó la diferencia de la altura del techo etmoidal, y se consideró la longitud de la lámina lateral y su articulación con el hueso frontal como se calcula en este estudio. Además, no se considera la

asimetría entre los lados derecho e izquierdo en relación con un porcentaje dado de la longitud comparativa de las mediciones como se evaluó en este estudio, sino como una medición milimétrica, en un intervalo de valores de 0.5 mm a 7 mm, que son de importante magnitud para las dimensiones de las láminas laterales en nuestro estudio, que tienen en el lado izquierdo una media de 3.24 mm y una DE de 1.21 mm, y en el lado derecho 2.87 mm y una DE de 1.17 mm. Por otro lado, ésta es la razón por la cual es más frecuente encontrar asimetrías utilizando un valor más estrecho como es 5% de diferencia entre las mediciones. En el estudio que realizaron Arif Ali y colaboradores, hacen referencia al parámetro utilizado para determinar la asimetría en relación con la longitud vertical de la lámina lateral, y aunque mencionan que "el nivel del techo etmoidal depende de la longitud vertical de la lámina lateral y su articulación con el hueso frontal", no midieron dicha articulación. En este mismo estudio no se menciona el porcentaje o la diferencia en milímetros considerada como límite en la determinación de la asimetría e informan que había 85.4% de los individuos con *fóvea* o techo etmoidal simétricos y 14.6% asimétricos, de los cuales 63.6% tenía techo etmoidal derecho más bajo y 36.4%, el izquierdo, localización que concuerda con los hallazgos de este estudio.²¹

Dessi y colaboradores evaluaron la diferencia en altura del techo etmoidal en el sitio de mayor discrepancia entre los lados derecho e izquierdo, que es el techo etmoidal anterior. En este estudio, los autores hacen referencia a valores de asimetrías de 2 mm a 7 mm por lo que el límite inferior utilizado es de 2 mm, y dan a conocer un total de 10% de asimetrías del techo etmoidal y mencionan que cuando existen, el techo etmoidal derecho se localiza más abajo que el izquierdo, y se determinó en 8.6% de los casos en los que fue determinada la presencia de asimetría.¹⁵ Fan y colaboradores dan a conocer asimetrías de 2.35 mm. En este estudio se valoró la altura y contorno del techo etmoidal, así como la conexión entre el techo etmoidal y el platillo cribiforme; asimismo mencionan una ubicación más baja del techo etmoidal derecho en 52% de los casos en los que existe asimetría, y ésta se determinó en 15% de los pacientes.²² En el estudio que realizó Floreani y colaboradores determinaron un valor de 0.5 mm como diferencia entre las láminas laterales para evaluar las asimetrías, dieron a conocer asimetría del techo etmoidal en 45% de los individuos estudiados, y fue la lámina lateral derecha la de mayor longitud. En este estudio no se consideró la articulación con el hueso frontal.²⁰

En el estudio que efectuaron Lebowitz y colaboradores, se consideró que la altura del techo etmoidal era asimétrica al determinarla con base en el trazo de una línea horizontal en el borde inferior del techo etmoidal más bajo, y midieron la diferencia comparándola con el borde inferior del techo etmoidal más alto.²³ También mencionan una frecuencia de techo etmoidal asimétrico en 9.5% de los casos, y determinaron la altura del techo etmoidal más baja del lado derecho en 63.2%; en el lado izquierdo fue de 36.8%. Consideraron que las asimetrías

tenían una diferencia entre 1 a 4 mm (media de 2.53 mm) y que los resultados no eran estadísticamente significativos.²³ Es importante mencionar que, en nuestro estudio, las diferencias en la altura del techo etmoidal fueron estadísticamente significativas en 37.5% de los casos.

Conclusión

La TC es indispensable en la evaluación preoperatoria de los pacientes a quienes se aplicará cirugía endoscópica de los SPN. Siempre se debe evaluar la altura del techo etmoidal y compararla en ambos lados en los cortes coronales. La asimetría del techo etmoidal es una variación anatómica común en nuestro medio. El hecho de que se presenten asimetrías de estas estructuras anatómicas debe alertar al cirujano y hacerle saber que los hallazgos no se presentan en espejo con el lado opuesto en la región del etmoides, dato que puede determinar graves complicaciones durante la intervención endoscópica.

Referencias

1. Stammberger HR, Kennedy DW. Paranasal sinuses: anatomic terminology and nomenclature. The Anatomic Terminology Group. *Ann Otol Rhinol Laryngol Suppl* 1995;167:7-16.
2. Caughey RJ, Jameson MJ, Gross CW, Han JK. Anatomic Risk Factors for Sinus Disease: Fact or Fiction? *Am J Rhinol* 2005;19:334-9.
3. Messerklinger W. *Endoscopy of the Nose*. Urban & Schwarzenburg, Baltimore/Munich. 1978.
4. Sun S, Qiu L, Yu P. Computed Tomography of the Ethmoid Labyrinth and Adjacent Structures. *Zhonghua Er Bi Yan Hou Ke Za Zhi* 1996;31:240-243.
5. Slack R, Bates G. Functional Endoscopic Sinus Surgery. *American Family Physician* 1998;58:707-718.
6. Kim SS, Lee JG, Kim KS, Kim HU, Chung IH, Yoon JH. Computed Tomographic And Anatomical Analysis of The Basal Lamellas in The Ethmoid Sinus. *Laryngoscope* 2001;111:424-429.
7. Freedman HM, Kern EB. Complications of Intranasal Ethmoidectomy: A Review of 1,000 Consecutive Operations. *Laryngoscope* 1979;89:421-434.
8. Jones TM, Almahdi JM, Bhalla RK, Lewis-Jones H, Swift AC. The Radiological Anatomy of the Anterior Skull Base. *Clinical Otolaryngology and Allied Sciences* 2002;27:101-105.
9. Lebowits RA, Terck A, Jacobs JB, Holliday RA. Asymmetry of the Ethmoid Roof. Analysis Using Coronal Computed Tomography. *Laryngoscope* 2001;111:2122-2124.
10. Dolan KD. Paranasal Sinus Radiology, Part 2A: Ethmoidal Sinuses. *Head Neck Surg* 1982;4:486-498.
11. Zinreich SJ, Kennedy DW, Rosenbaum AE, Gayler BW, Kumar AJ, Stammberger H. Paranasal sinuses: CT imaging requirements for endoscopic surgery. *Radiology* 1987;163:769-775.
12. Meloni F, Mini R, Rovasio S, Stomeo F, Teatini GP. Anatomic variations of surgical importance in ethmoid labyrinth and sphenoid sinus. A study of radiological anatomy. *Surg Radiol Anat* 1992;14:65-70.
13. Lawson W. The intranasal ethmoidectomy: an experience with 1,077 procedures. *Laryngoscope* 1991;101:367-71.
14. Rao VM, El-Noueam KI. Sinonasal Imaging. Anatomy and Pathology. En: Yousem DM. (ed.) *The Radiologic Clinics of North America. Head and Neck Imaging*. Saunders. 1988;36:921-939.
15. Dessi P, Moulin G, Triglia JM, Zanaret M, Cannoni M. Difference in the Height of The Right and Left Ethmoidal Roofs: A Possible Risk Factor for Ethmoidal Surgery. Prospective Study of 150 CT Scans. *J Laryngol Otol* 1994;108:261-2.
16. Dessi P, Castro F, Triglia JM, Zanaret M, Cannoni M. Major Complications of Sinus Surgery: A Review of 1192 Procedures. *Laryngol Otol* 1994;108:212-215.
17. Moon HJ, Kim HU, Lee JG, Chung H, Yoon JH. Surgical Anatomy of the Anterior Ethmoidal Canal in Ethmoid Roof. *Laryngoscope* 2001;111:900-904.
18. Sun S, Lee JG, Chung IH, Yoon JH. Computed tomographic and anatomical analysis of the basal lamellas in the ethmoid sinus. *Laryngoscope* 2001;111:424-429.
19. Meyers R, Valvassori G. Interpretation of Anatomic Variations of Computed Tomography Scans of the Sinuses: A Surgeon's Perspective. *Laryngoscope* 1998;108:422-42520. Floreani S, Switajewski M, Wormald PJ. Endoscopic Anterior Ethmoidal Artery Ligation: A Cadaver Study. *Laryngoscope* 2006;116:1263-1267.
21. Ali A, Kurien M, Shyamkumar NK, Anterior Skull Base: High Risk Areas in Endoscopic Sinus Surgery in chronic rhinosinusitis: A Computed Tomographic Analysis. *Indian Journal of Otolaryngology and Head and Neck Surgery* 2005;57:1-8.
22. Fan J, Wu J, Wang H, Lang J, Lin S, Liao J, et al. Imaging analysis of the ethmoid roof. *Lin Chuang Er Bi Yan Hou Ke Za Zhi* 2005;19:69-71.
23. Lebowits RA, Terck A, Jacobs JB, Holliday RA. Asymmetry of the Ethmoid Roof. Analysis Using Coronal Computed Tomography. *Laryngoscope* 2001;111:2122-2124.
24. Cárdenas-Estrada Eloy. Programa de cálculos estadísticos para computadoras tipo personal. XI Encuentro de Investigación Biomédica. Facultad de Medicina, UANL, Monterrey, México 1993;10:18-22.
25. Cárdenas-Estrada E, Ríos-Briones NI, Pérez-García JA, LOD, MC., Almazán-Sosa JA, Reyes-Martínez CE, Cárdenas-Montemayor E. Programa matemático para cálculo de sensibilidad, especificidad y valores relacionados de pruebas diagnósticas, en ambiente Excel Microsoft®. XXIII Congreso Nacional de Investigación Biomédica. Facultad de Medicina, UANL, Monterrey, México 2005;10:27-29.
26. Cárdenas-Estrada E, Ríos-Briones NI, Pérez-Chávez F, Maldonado-Maldonado E, Almazán-Sosa JA, Reyes-Martínez CE, Cárdenas-Montemayor E. Programa matemático para cálculo de tamaño de la muestra en ambiente Excel Microsoft®. XXIII Congreso Nacional de Investigación Biomédica. Facultad de Medicina, UANL, Monterrey, México 2005;10:27-29.