




**MEDICINA  
UNIVERSITARIA**

www.elsevier.es



## CASO CLÍNICO

# Lupus neuropsiquiátrico en edad pediátrica. Reporte de un caso y revisión de la literatura

Sandra Mactzil Dinorah Ortega-Álvarez, Nadina Rubio-Pérez, Idalia Vanessa Yáñez-Pérez, Manuel Enrique de la O-Cavazos

*Departamento de Pediatría del Hospital Universitario José Eleuterio González de la Universidad Autónoma de Nuevo León.*

Recibido: Febrero 2010. Aceptado: Abril 2010

### PALABRAS CLAVE

Lupus eritematoso sistémico; Lupus neuropsiquiátrico; Manifestaciones neuropsiquiátricas; Psicosis lúpica; Síntomas psiquiátricos; México.

### Resumen

Las manifestaciones neuropsiquiátricas (MNP) se presentan en aproximadamente 25% de los niños y adolescentes con lupus eritematoso sistémico (LES). En 70%, la participación de MNP se producirá en el primer año a partir del momento del diagnóstico. Las presentaciones más comunes son: cefalea (66%), psicosis (36%), disfunción cognitiva (27%) y enfermedades cerebrovasculares (24%). Entre los factores relacionados con el compromiso neuropsiquiátrico se encuentran: autoanticuerpos como las linfotoxinas, membrana citoplasmática, antineural, antirribosomal P, antineurofilamento, y niveles altos de citocinas (interferón  $\beta$  e interleucina 6). Los anticuerpos antifosfolípidos pueden estar implicados en la patogénesis de varias manifestaciones de LES-NP incluyendo corea, enfermedades cerebrovasculares y convulsiones. El tratamiento se basa principalmente en inmunosupresores en combinación con altas dosis de prednisona y una segunda línea de agentes como la ciclofosfamida o la azatioprina. La evolución de los niños con LESP-NP es relativamente buena, la supervivencia global es 95% a 97%; 20% de los niños experimentan un brote de enfermedad durante la infancia y 25% tienen evidencia de daño neuropsiquiátrico permanente. Esta revisión describe las manifestaciones neuropsiquiátricas del LES en edad pediátrica, los retos para hacer el diagnóstico y actuales opciones de tratamiento.

*Correspondencia:* Dra. Sandra Mactzil Dinorah Ortega Álvarez. Departamento de Pediatría del Hospital Universitario José Eleuterio González de la Universidad Autónoma de Nuevo León. Av. Francisco I. Madero y Av. Gonzalitos s/n Colonia Mitras Centro Monterrey, Nuevo León, México. C.P. 64460. Teléfono (+52 81) 8352 3560. *Correo electrónico:* mactzil\_ortega@hotmail.com

**KEY WORDS**

Lupus erythematosus;  
neuropsychiatric lupus ;  
neuropsychiatric manifesta-  
tions ; Lupus psychosis ;  
psychiatric symptoms;  
Mexico.

**Neuropsychiatric lupus in childhood, report of a case and review of the literature****Abstract**

Neuropsychiatric manifestations (NPM) are found in approximately 25% of children and adolescents with systemic lupus erythematosus (SLE). In 70%, the involvement of MNP will be in the first year from the time of diagnosis. The most common manifestations are: headache (66%), psychosis (36%), cognitive dysfunction (27%) and stroke (24%). Factors associated with neuropsychiatric involvement include: autoantibodies such as lymphotoxin, cytoplasmic membrane, antineural, antirribosomal P, antineurofilamento, and high levels of cytokines (interferon alpha and interleukin 6). The antiphospholipid antibodies may be implicated in the pathogenesis of various manifestations of SLE NP including chorea, stroke and seizures. The treatment is based mainly on immunosuppressive drugs in combination with high doses of prednisone and second line agents such as cyclophosphamide or azathioprine. The development of children with LES-NP is relatively good, overall survival is 95% to 97%; 20% of children experience an outbreak of disease in childhood and 25% have evidence of permanent neuropsychiatric damage. This review describes neuropsychiatric manifestations of SLE in pediatric age, the diagnosis challenges and current treatment options.

**Introducción**

Las manifestaciones a nivel del sistema nervioso central (SNC) son un de las principales causas de morbilidad y menos mortalidad en pacientes pediátricos con LES. El LES-NP afecta tanto al SNC como al sistema nervioso periférico (SNP), éste último con menos frecuencia en los niños. Se ha informado en diferentes cohortes que la prevalencia de LES-NP varían de 20% a 95%.<sup>1</sup> Esta amplia variación en las tasas de incidencia se ha atribuido a la falta de definiciones estándar de lupus en la población pediátrica. El inicio del LESP a menudo se presenta durante la adolescencia, una época de cambios rápidos tanto físicos como emocionales. El impacto de la enfermedad depende de la gravedad de ésta, de la personalidad tanto del paciente como de su familia y de los órganos específicos afectados por la enfermedad.

Las manifestaciones de la enfermedad son complejas y variadas.<sup>2</sup> Los síntomas ocurren alrededor del momento del diagnóstico en uno de cuatro pacientes.<sup>3</sup> No se han publicado estudios relacionados con factores de riesgo de las enfermedades neuropsiquiátricas en edad pediátrica, sin embargo, si se supone que los mecanismos fisiopatológicos son los mismos en el lupus pediátrico y de adultos, se puede estipular que el uso prolongado de los corticosteroides, la presencia de anticuerpos antifosfolípidos, la escolarización deficiente, y la depresión son importantes factores de riesgo basado en los resultados del estudio de enfermedad neuropsiquiátrica del lupus de San Antonio.<sup>4</sup> Este estudio también informó de la diabetes como un factor de riesgo. Al considerar LES-NP, las manifestaciones de la enfermedad pueden ser clasificadas como trastornos específicos con mecanismos definidos de daño o síntomas que son frecuentemente observados. Los desórdenes específicos que afectan al sistema nervioso central, incluyen: convulsiones, lesión vascular hemorrágica y trombótica;

los trastornos del movimiento; daño inflamatorio, incluyendo meningitis no infecciosa y mielitis transversa; enfermedad desmielinizante y cefalea. Además, hay daño inflamatorio o desmielinizante específico del sistema nervioso periférico.

Los pacientes con lupus, también están en riesgo de desarrollar síntomas sin una anomalía patológica conocida, éstas incluyen estados confusionales, psicosis y trastornos del ánimo como la ansiedad y depresión.

Los trastornos del pensamiento o estados cognitivos disfuncionales son las manifestaciones neuropsiquiátricas más difíciles de comprender, diagnosticar y tratar, ya que aun sin ponerse de manifiesto, pueden tener un impacto significativo en la calidad de vida del paciente. Las anomalías cognitivas y el dolor de cabeza se presentan como las manifestaciones más comunes de la enfermedad.<sup>5</sup> Estas pueden ser de curso insidioso y persistente, pudiendo ocurrir sin evidencia de actividad sistémica. Un cambio en la función cognitiva puede ser rápido y puede llevar a la demencia, sin embargo, los cambios también pueden ser lentos y sutiles dificultando así el diagnóstico. Los niños con LES-NP pueden desarrollar problemas de atención, de velocidad de procesamiento y memoria, de lenguaje (fluidez, vocabulario), del procesamiento visuo-espacial y en funciones ejecutivas que permiten la planificación y organización. Estas áreas de la función cognitiva parecen presentar un reto diario para muchos adolescentes, por lo que se hace aún más difícil discernir la presencia de disfunción. La maduración cognitiva es un proceso que se lleva a cabo durante la adultez joven, haciendo así el cerebro de los adolescentes en maduración aún más vulnerable al daño.<sup>6</sup>

Como se mencionó anteriormente, la fisiopatología del daño neuronal específico es más clara que los mecanismos que causan la disfunción neurocognitiva en niños, sin embargo estos mecanismos que causan el daño neurocognitivo

en lupus, no son los mismos que causan otros daños en esta enfermedad. Este proceso es multifactorial y puede incluir autoanticuerpos asociados a lesión, citocinas inflamatorias, microangiopatía y el daño aterosclerótico es posible. La vasculitis de pequeños vasos es un mecanismo fisiopatológico que se ha propuesto como causa del deterioro cognitivo, aunque curiosamente, en el examen histopatológico del cerebro de los pacientes con lupus no se demuestra vasculitis. Lo que se ha encontrado son microinfartos con trombos de fibrina en la luz de los pequeños vasos, vasculopatía con proliferación de células de la íntima, y un infiltrado inflamatorio perivascular. La integridad de la barrera hematoencefálica puede ser un portal importante para la lesión cerebral, ésta hipótesis se hace en diversos estudios en los cuales se han medido los niveles de citocinas inflamatorias y autoanticuerpos en el líquido cefalorraquídeo (LCR), de hecho se han encontrado niveles elevados de algunas citocinas en el LCR de pacientes con LES, tales como: ICAM-1, factor transformador del crecimiento (TGF)- $\beta$ , (interferón IFN)  $\alpha$ , las interleucinas (IL) -6, IL-8 e IL-10. En un estudio reciente se observó que el LCR de los pacientes con LES-NP inducía significativamente a niveles más altos de IFN- $\alpha$  que el LCR de pacientes con otras enfermedades autoinmunes, incluyendo la esclerosis múltiple<sup>7</sup>. Uno de los componentes del LCR de los pacientes con LES-NP, los complejos inmunes, también inducen a la proteína inducible IFN- $\gamma$ , (IP10/CXCR), IL-8, y la proteína quimiotáctica de monocitos - 1 (MCP-1).

Los autores especulan que hay un modelo de dos pasos en el LES-NP en el que los autoanticuerpos del LCR unen al antígeno liberado por una lesión cerebral neurotóxica, formando así complejos inmunes, los cuales estimulan citocinas proinflamatorias que resultan en las manifestaciones neuropsiquiátricas. Los anticuerpos anti-ribosomales P y otros anticuerpos anti-neuronales pueden causar daño o pueden ser el signo de lesión por otro mecanismo. Más recientemente, el receptor anti-NR2 de los anticuerpos ha sido implicado en la muerte por apoptosis de las neuronas tras su unión con los receptores de N-metil-D-aspartato (NMDA) en el cerebro modelo con LES. Además, los autoanticuerpos anti-NR2 de los pacientes humanos con lupus han sido asociados con el deterioro cognitivo en el modelo murino. Al igual que otros autoanticuerpos, la presencia de anticuerpos anti-NR2 es más común en los niños, que son serológicamente más activos, aunque esta posibilidad está actualmente bajo investigación. Sin embargo, el papel de los autoanticuerpos en la neurofisiopatología del lupus sigue siendo controversial. Otros autoanticuerpos que deben mencionarse son el grupo de anticuerpos antifosfolípidos, este grupo de anticuerpos generan su daño al producir trombos y causar isquemia, son importantes en el desarrollo de la vasculopatía no inflamatoria y han sido implicados en el desarrollo de la disfunción cognitiva.

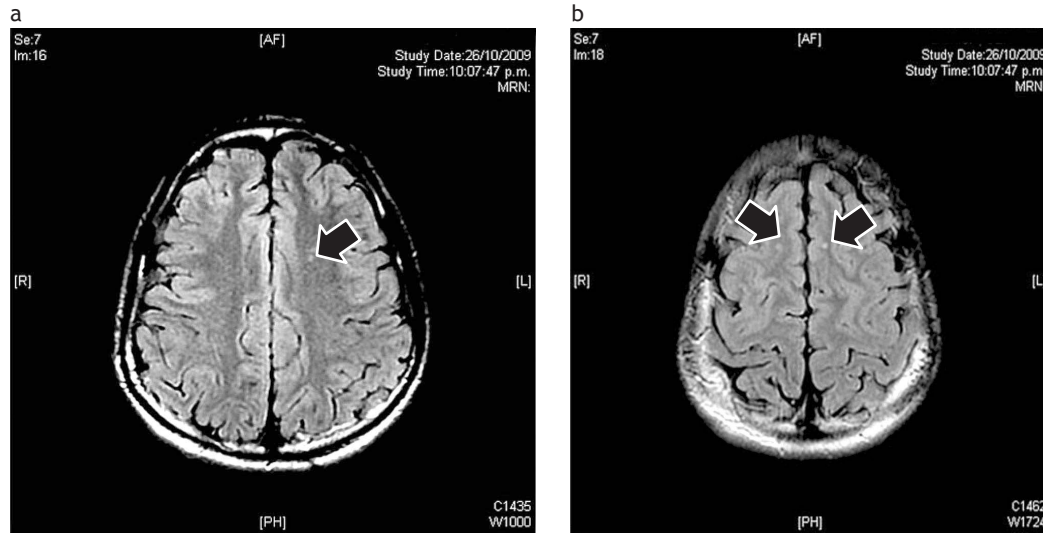
Finalmente, el daño por medicamentos puede ser otra causa de este daño cognitivo, en particular los corticoesteroides, los cuales pueden generar psicosis, así como fenómenos neuropsiquiátricos. Sin embargo, pacientes

que no han sido tratados con estos, pueden presentar psicosis como el principal signo antes de diagnosticar LES, así como alguna otra manifestación neuropsiquiátrica, resultando así difícil de implicar a estos medicamentos como su causa, de hecho algunos pacientes han mejorado su función una vez tratados con corticoesteroides. Se presenta el caso de un adolescente con manifestaciones neuropsiquiátricas de lupus.

### Caso clínico

Adolescente masculino de 15 años de edad, originario de Monterrey, N.L., que inició su padecimiento un mes previo a su llegada a nuestro hospital, al presentar fiebre de 39° C, cefalea matutina, vómito y posteriormente disminución de la fuerza del miembro superior derecho, motivo por el cual fue llevado a clínica del IMSS para su valoración, donde presentó un evento convulsivo de tipo tónico clónico generalizado (CCTCG) y fue internado para su estudio. Se le realizó punción lumbar y fue manejado como encefalitis viral con aciclovir a dosis adecuadas durante 15 días después de los cuales fue egresado. Dos semanas después, acudió a la consulta de urgencias pediatría del Hospital Universitario Dr. José Eleuterio González por haber presentado de nuevo, 12 horas previas al evento de CCTCG, hipertermia no cuantificada, cefalea intensa acompañada de fotosensibilidad, parestesias, pérdida de la fuerza de miembro superior derecho y dolor abdominal. Asimismo, se observaba incapacidad para nombrar objetos, habla entrecortada y sin fluidez, con comprensión adecuada; además la madre refería cambios en la conducta como irritabilidad y alucinaciones de tipo auditivo ocasionales, decidiéndose internar para su estudio. Al examen físico se encontraba consciente, reactivo y cooperador, con signos vitales en rangos normales para su edad, como datos positivos presentaba una parálisis facial central izquierda así como disminución en la fuerza y sensibilidad del miembro superior derecho, el resto de la exploración no presentaba datos de anormalidad. Se realizaron estudios generales (biometría hemática, perfil bioquímico, examen general de orina y gasometría venosa), que se reportaron sin alteración; también se solicitó determinación de amonio y tamiz metabólico, con resultados normales. Una vez descartados problemas metabólicos y dada la exploración física sugestiva de daño al sistema nervioso central, fue evaluado por neurología pediátrica, solicitándose EEG, en el cual se encontraron cambios compatibles con una alteración estructural y foco irritativo en hemisferio izquierdo, así como también una IRM de cerebro contrastada, reportándose lesiones hiperintensas nodulares bilaterales menores de 5 mm en región parietal anterior alta, a nivel de la sustancia blanca, las cuales fueron compatibles con aéreas de vasculitis. El resto del estudio se encontró dentro de límites normales. (Figuras 1a y b). Ante la sospecha de vasculitis de origen autoinmune, fue solicitada la valoración por reumatología pediátrica, reportándose la exploración física con presencia de artritis en ambas rodillas, sin presencia de *rash* malar o úlceras

Figuras 1a y b. IRM contrastada secuencia FLAIR, que muestra lesiones hiperintensas nodulares menores de 5 mm en región parietal anterior alta bilaterales, a nivel de la sustancia blanca (flechas), las cuales son compatibles con áreas de vasculitis.



orales. Se solicitaron estudios inmunológicos, encontrándose lo siguiente: Ac antinucleares por IF (+) con título de 1:640, patrón homogéneo y nucleolar, Anti-DNA (-), Anti Ro (+) en 14.9 UI/mL, Anti La (-), Anti Sm (-), Anti RNP (-), p-ANCA, c-ANCA (-), Ac Anticardiolipinas IgG normal e IgM (+) en 14.6 UMPL, los Ac anti-P ribosomal no fueron solicitados; C3 y C4 con valores normales, además de PCR (+) 1:40. La valoración neuropsicológica, incluyó la aplicación de pruebas (WISC-R), en la que se encontraron puntuaciones bajas en la escala verbal, además de dificultad en la memoria remota y de trabajo, capacidad de juicio, sentido común, pensamiento asociativo, expresión verbal, atención y concentración. En las pruebas informales se observaron dificultades en la lectura, fluidez, entonación, comprensión del humor y analogías; concluyendo con estos hallazgos, una afasia de Broca con afección en la corteza motora del hemisferio izquierdo. Se dio manejo con pulsos de metilprednisolona durante tres días, hidroxiquina y ácido acetilsalicílico. A los cinco días de internamiento, se inició ciclofosfamida I.V. y al día siguiente se egresó del servicio con una evidente mejoría, se le prescribió prednisona a dosis de 1 mg/kg/día, hidroxiquina y ácido acetilsalicílico, así como protector de mucosa gástrica y protector solar. Un mes después acudió a consulta para revaloración por psicóloga infantil, encontrándose con buena evolución en cuanto a las habilidades verbales, en la escritura, lectura y fluidez así como recuperación completa de parestesias y fuerza en miembro superior derecho, sin nuevo evento convulsivo.

## Diagnóstico

Al presentarse las manifestaciones específicas de la enfermedad, tales como accidente cerebrovascular, convulsiones

o neuropatía, el diagnóstico se hace sencillo. La anamnesis y el examen físico nos orientan hacia qué estudios de laboratorio y de imagen solicitar para llegar al diagnóstico específico. Sin embargo, las manifestaciones de la enfermedad difusa, como estados de confusión agudos, psicosis, disfunción cognitiva y trastornos del estado de ánimo hacen más difícil el diagnóstico.

Los adolescentes normalmente son vulnerables durante su desarrollo, además la enfermedad crónica en estos pacientes tiene menos autonomía y control mientras se esfuerzan por ser similares a sus padres, todo ello aumenta el comportamiento de riesgo y los trastornos del estado de ánimo. La presencia de trastornos del estado de ánimo está dada por la influencia del patrón familiar y por la capacidad de adaptación del mismo adolescente estos pueden ser internalizados (ansiedad, depresión, aislamiento social) o externalizados (patrones de conducta).

Por último, el médico debe estar consciente de la incidencia de los diagnósticos psiquiátricos primarios en la población adolescente: depresión 2% (enfermedad bipolar, 0.4% a 0.7%, dependiendo de la edad cuando se diagnostica la depresión); trastornos de ansiedad generalizada (mujeres, 3.5% a 9%; masculino, 2.4% a 3.8%), trastornos de atención (2% a 14.4%); trastornos de conducta (1% a 16%), esquizofrenia (1%), trastornos de personalidad (2% a 13%).

Cuando un adolescente presenta manifestaciones neuropsiquiátricas difusas, es importante que el médico descarte otras causas antes de decidir que los signos y síntomas presentados son debidos a LES. Así, el clínico debe buscar intencionadamente alguna infección, cambios metabólicos agudos, presencia de drogas o toxinas que alteran el estado mental, historia de traumatismo craneal, evidencia de falla orgánica aguda o la aparición de trastornos psiquiátricos.

Dentro del diagnóstico diferencial se deben tomar exámenes generales como perfil metabólico, biometría hemática completa, examen toxicológico, estudio de LCR, estudios de imagen para descartar accidente cerebrovascular o trombosis además de los estudios serológicos para LES. Si los estudios iniciales resultan normales, debe considerarse una evaluación psiquiátrica. Los síntomas más sugestivos de LES-NP consisten en: aparición brusca; con precipitantes mínimos o ausentes, la evolución de los síntomas con periodos de mejoría y exacerbación dependiendo de la actividad del LES en ese momento, otras características como pérdida de peso severa asociada con síntomas depresivos. Cabe señalar que el LES y la enfermedad psiquiátrica con estados de comorbilidad, aunque aún no existe evidencia clara de la causalidad.

### Diagnóstico del síndrome de disfunción cognitiva en niños

Dada la falta de claridad respecto a los mecanismos fisiopatológicos de la disfunción neurocognitiva en el LES y a que no ha sido desarrollada una prueba precisa para el diagnóstico de LES-NP, el diagnóstico se basa en la evaluación reumatológica para determinar si el paciente tiene LES, la evaluación clínica neurológica que describe una disfunción neurocognitiva, las pruebas serológicas asociadas y los estudios de imagen apoyan la impresión clínica. Actualmente, la evaluación formal neurocognitiva es el estándar de oro para diagnosticar la disfunción cognitiva en el LES; sin embargo, no hay manera específica para determinar que los cambios son específicamente debido a esta enfermedad.

Ciento veintiocho pediatras reumatólogos respondieron recientemente a una encuesta para determinar cuando era apropiado aplicar las pruebas neurocognitivas. Casi todos los encuestados (98%) apoyó la aplicación de esta prueba formal, particularmente si un niño con LES había tenido un descenso en su rendimiento académico o algún trastorno cognitivo que hubiera sido observado por los padres o por el mismo paciente. Sin embargo, no hay un acuerdo acerca de cuáles son específicamente las pruebas apropiadas, algunas veces no es posible tener acceso a ellas ya sea por que no están disponibles o porque son muy costosas. Es necesario contar con una batería de pruebas cortas y validadas para aplicar en la edad pediátrica, la Alianza de Investigación de Artritis y Reumatología en la Infancia (CARRA), cuenta con un grupo de trabajo en LES-NP, el cual ha diseñado una batería de pruebas aplicables a niños que aún está siendo analizada para su validez. (Cuadro 1). Los criterios de clasificación para los niños actualmente no están disponibles, sin embargo, el Colegio Americano de Reumatología (ACR), en el año 1999 describió la nomenclatura y las definiciones de casos para síndromes neuropsiquiátricos de LES (Cuadro 2). La IRM es un estudio de imagen basado en la tecnología que mejora nuestra capacidad para diagnosticar la disfunción neurocognitiva en el LES y, tal vez, nos permita correlaciones anatomo-patológicas. En el pasado, el estudio por imagen no fue útil en el diagnóstico de las

**Cuadro 1.** Pruebas sugeridas para evaluación neuropsicológica en edad pediátrica.

Prueba	Tiempo	Resultados
Escalas de Wechsler abreviada del vocabulario, inteligencia y de la matriz. Subconjuntos de razonamiento.	30	Inteligencia en general
Escala de Wechsler de la inteligencia para niños. (WISC)-IV y codificación de símbolos con subpruebas de búsqueda.	10	Velocidad psicomotora
WISC-IV periodo de dos dígitos y la letra número secuenciación de parte de la prueba	20	Memoria verbal de trabajo
Prueba continua de rendimiento de Conners	15	Atención, velocidad de procesamiento
Woodcock-Johnson II Pruebas de logros: carta de identificación palabración, lectura, cálculos, y subpruebas matemáticas.	30	Habilidades académicas
Amplia gama de evaluación de la memoria y el aprendizaje: la memoria la historia, el aprendizaje verbal, la memoria de imagen y diseño de las subpruebas de memoria.	30	Memoria verbal y visual. Aprendizaje
Stroop Color and Word Test	5	Atención, flexibilidad cognitiva, e inhibición de la respuesta

alteraciones cognitivas en pacientes con LES, los pacientes con enfermedad neuropsiquiátrica a menudo carecen de alteraciones en las imágenes de resonancia magnética convencional, en la mayoría aparecen pequeñas áreas hiperintensas en la cortical o subcortical, las cuales no se correlacionan con los hallazgos clínicos y no son sensibles a los cambios en el estado clínico. El uso de imágenes de transferencia de magnetización (MTI) UID y fl-inversión con atenuación de la recuperación (FLAIR) de imágenes no han mejorado la capacidad de neuro-radiólogos a encontrar anomalías que pueden estar relacionados con la enfermedad clínica. La resonancia magnética por espectrometría (MRS) también evalúa cambios metabólicos en el cerebro. Pacientes con LES y disfunción neurocognitiva activos tienen los cambios metabólicos en la sustancia gris y blanca.<sup>8</sup> Desafortunadamente, no es posible distinguir entre LES-NP agudo o crónico.

Dados los hallazgos clínicos en nuestro paciente, presentando durante su evolución cinco de los 11 criterios para LES (trastorno neurológico, artritis, trastorno inmunitario, Ac Antinucleares positivos, fotosensibilidad), además de cinco de los Síndromes Clínicos referidos por el ACR para definir el síndrome neuropsiquiátrico en LES (cefalea, trastorno convulsivo, disfunción cognitiva, trastornos del ánimo, neuropatía craneal) y en conjunto con

**Cuadro 2.** Descripción de los 19 Síndromes Clínicos referidos por el Colegio Americano de Reumatología como Nomenclatura para la definición de Síndrome Neuropsiquiátrico en Lupus Eritematoso Sistémico

Sistema Nervioso Central	Sistema Nervioso Periférico
Meningitis aséptica	Poliradiculopatía desmielinizante
Enfermedad cerebrovascular	Aguda (Guillain Barré)
Síndrome desmielinizante	Desórdenes autonómicos
Cefalea (incluida la migraña)	Mononeuropatía
Corea	Miastenia Gravis
Mielopatía	Neuropatía craneal
Trastorno convulsivo	Plexopatía
Estado confusional agudo (delirio)	
Desórdenes de ansiedad	
Disfunción cognitiva	
Psicosis	
Trastorno del ánimo	

Arthritis & Rheumatology 1999;42:599-608.

los resultados obtenidos en los estudios de gabinete, el diagnóstico del paciente fue consistente con el de LES-NP.

### Tratamiento de LES-NP

No hay algún protocolo de tratamiento establecido para los pacientes con LES-NP. Este se fundamenta en la observación de los pacientes y en la experiencia del médico. Al igual que con otras formas de LES, el objetivo es aliviar los síntomas, a menudo con el uso de medicamentos inmunosupresores, sin embargo, algunos síntomas neuropsiquiátricos, como los trastornos del estado de ánimo y la ansiedad pueden responder más fácilmente a otra tipo de intervenciones. Inicialmente, el profesional debe evaluar al paciente, elaborar un diagnóstico diferencial, y comenzar las pruebas para aislar la causa más probable, para aclarar problemas específicos, como convulsiones, enfermedad cerebrovascular, el paciente debe ser tratado de acuerdo a los protocolos.<sup>9</sup> El paciente debe ser evaluado en cuanto a su actividad lúpica, y adecuar su tratamiento de acuerdo a esta.

Una vez que el médico ha determinado que LES es el diagnóstico más probable, la decisión de iniciar la inmunosupresión se basa en el diagnóstico específico y en la gravedad. Los pacientes con encefalitis, vasculitis o mielopatía recibirán dosis altas de esteroides y, si es grave, se iniciará ciclofosfamida intermitente por vía intravenosa. Algunos centros utilizan azatioprina como terapia alternativa. Los pacientes con síndrome antifosfolípido pueden

requerir anticoagulación, plasmaféresis o inmunosupresión, dependiendo de la severidad. Para los pacientes con disfunción cognitiva, el tratamiento de la enfermedad subyacente se asocia con la mejoría de la cognición, sin embargo la disfunción cognitiva puede ocurrir incluso cuando otras características clínicas o serológicas de LES parecen estar en reposo, para estos pacientes, la evaluación psiquiátrica es imperativa y el tratamiento puede requerir terapia cognitiva, intervenciones específicas en la escuela y en la casa, así como medicamentos para mejorar las anomalías específicas como atención o estados de ánimo.

### Conclusiones

El LES-NP es un hallazgo común en los adolescentes con LES. Al considerar el diagnóstico de LES-NP, el médico debe considerar otras causas alternativas, tales como: traumatismo, medicamentos, toxinas, infecciones, alteraciones metabólicas y endocrinológicas. Aunque el diagnóstico de una disfunción cognitiva o trastorno del estado de ánimo se puede hacer, la atribución de estos al LES es complicada ya que estas pueden ser debidas al desarrollo psicosocial de los adolescentes o a los efectos la enfermedad crónica.

### Referencias

1. Yancey CL, Doughty RA, Athreya BH. Central nervous system involvement in childhood systemic lupus erythematosus. *Arthritis Rheum* 1981;24:1389-1395.
2. Hermosillo-Romo D, Brey RL. Neuropsychiatric involvement in systemic lupus erythematosus. *Curr Rheumatol Rep* 2002;4:337-344.
3. Harel L, Sandborg C, Lee T, von Scheven E. Neuropsychiatric manifestations in pediatric systemic lupus erythematosus and association with antiphospholipid antibodies. *J Rheumatol* 2003;33:1873-1877.
4. McLaurin EY, Holliday SL, Williams P, Brey RL. Predictors of cognitive dysfunction in patients with systemic lupus erythematosus. *Neurology* 2005;64:297-303.
5. Hanly JG, Fisk JD, McCurdy G, et al. Neuropsychiatric syndromes in patients with systemic lupus erythematosus and rheumatoid arthritis. *J Rheumatol* 2005;32:1449-1456.
6. Luna B, Garver KE, Urban TA, et al. Maturation of cognitive processes from late childhood to adulthood. *Child Dev* 2004;75:1357-1372.
7. Santer DM, Yoshio T, Minota S, et al. Potent induction of IFN-alpha and chemokines by autoantibodies in the cerebrospinal fluid of patients with neuropsychiatric lupus. *J Immunol* 2009;182:1192-1201.
8. Mortilla M, Ermini M, Nistri M, et al. Brain study using magnetic resonance imaging and proton MR spectroscopy in pediatric onset systemic lupus erythematosus. *Clin Exp Rheumatol* 2003;21:129-135.
9. Brunner HI, Ruth NM, German A, et al. Initial validation of the pediatric automated neuropsychological assessment metrics for childhood-onset systemic lupus erythematosus. *Arthritis Rheum* 2007;57:1174-1182.